

STUDI KASUS: INFECTIOUS BRONCHITIS ET NEPHRITIS-NEPHROSIS PADA AYAM *SPECIFIC PATHOGENIC FREE* (SPF)

¹CYNTHIA DEVY IRAWATI, BUDIANTONO, ¹MUSTOPA KAMAL, ²EMILIA, ²RAMLAH, ²NENI NURYANI

¹*Unit Patologi*

²*Unit Uji Virologi*

Balai Besar Pengujian Mutu dan Sertifikasi Obat Hewan, Gunungsindur – Bogor, 16430

ABSTRAK

Infeksi Bronkitis (IB) merupakan penyakit ayam yang dapat menginfeksi ayam di segala usia dan menyebabkan kerugian ekonomi dalam industri unggas di seluruh dunia. Dalam studi kasus ini, ayam SPF umur 9 hari ditemukan mati mendadak setelah 4 hari divaksin oleh virus IB yang telah dilemahkan. Gejala klinis, temuan secara makropatologi dan mikropatologi telah dievaluasi. Lesi pada trachea menunjukkan adanya eksudat dalam jumlah banyak, sedangkan secara mikroskopik ditemukan adanya penebalan mukosa dan infiltrasi seluler, infiltrasi limfosit, serta hemoragi pada tunika mukosa. Lesi pada ginjal berupa *nephritis nephrosis* dengan deposisi urat dalam tubulus. Penggunaan teknik pewarnaan khusus *Gomorii Methenamine Silver* menunjukkan adanya kristal urat pada tubulus ginjal. Virus IB menyebabkan infeksi saluran pernapasan sedang dan kerusakan ginjal yang parah pada ayam SPF muda. Jadi ayam SPF terinfeksi oleh IB yang disertai *nephritis-nephrosis*.

Kata kunci : Infeksi Bronkitis, nephritis-nephrosis, kristal asam urat

ABSTRACT

Infectious Bronchitis (IB) was a worldwide disease affected chickens of all ages and caused important economic losses in poultry industry. In this case study 9 days old SPF chick was found sudden death after 4 days immunized by attenuated IB virus. Clinical signs, gross and microscopic findings were evaluated. Tracheal lesions recorded as a lot amount of exudate, while microscopic lesions were thickening mucosa and cellular infiltration, limfositik infiltration, hemoragi in tunica mucosa. Kidney lesions were nephritis-nephrosis with urate deposition in tubules. The use of special staining Gomorii Methenamine Silver technique demonstrated the presence of uric crystal in renal tubules. IBV was demonstrated to cause moderate respiratory and severe renal damage in young SPF chicken was observed. In conclusion SPF chicks was infected by Infectious Bronchitis with nephritis-nephrosis.

Key words : Infectious Bronchitis, nephritis-nephrosis, uric acid crystal

PENDAHULUAN

IB merupakan penyakit saluran pernafasan atas dan urogenital pada ayam yang bersifat akut dan menular ⁽¹⁶⁾. Serangan virus IB sangat merugikan karena dapat menyebabkan kematian dengan tingkat mortalitas 10–30% pada anak-anak ayam berumur kurang dari tiga minggu ⁽¹³⁾ dan ditandai dengan gejala pernafasan seperti sesak nafas, bersin-bersin, serta ngorok. Ayam berumur di atas enam minggu yang terserang virus IB dapat menyebabkan pertumbuhan badan terhambat ⁽⁹⁾ sedangkan pada ayam petelur dewasa yang terserang virus IB 60% dalam kurun waktu 6–7 minggu dan selalu disertai dengan penurunan mutu telur berupa bentuk telur tak teratur, kerabang telur lunak dan albumin cair ^(13, 9, 21, 4).

Penyakit IB pada unggas disebabkan oleh virus Corona, termasuk dalam famili Coronaviridae dan hanya memiliki satu genus, yaitu Coronavirus ⁽²²⁾. Virus IB memiliki banyak serotype ^(8, 13). Virus IB berbentuk *pleomorphic*, memiliki *envelop* (selaput luar) dengan diameter 90 – 200 nm, serta memiliki asam ribonukleat berutas tunggal (RNA) dengan berat molekul 8×10^6 Base pair (Bp) dan asam *polyadenylic* pada ujung 3' ⁽¹⁶⁾.

Lesi terkait dengan IB termasuk peradangan ringan sampai sedang pada saluran pernafasan bagian atas. Jika faktor yang lain ada seperti *airsacculitis*, peningkatan mortalitas dapat terjadi, terutama pada ayam muda. Kerusakan ginjal mungkin infeksi berikut signifikan pada IB strain *nephropathogenic*. Ginjal ayam yang terkena akan pucat dan bengkak. Deposisi urat dapat diamati dalam jaringan ginjal dan dalam ureter, yang mungkin tersumbat. Ayam petelur mungkin memiliki materi kuning dalam rongga tubuh dan berkembang di ovarium mungkin nekrosis. Infeksi IB pada ayam yang sangat muda dapat mengakibatkan pengembangan saluran telur kistik ⁽¹⁾.

Pencegahan IB yang terbaik dicapai melalui program biosekuriti yang efektif. Sebagai garis pertahanan kedua, ayam di daerah endemis IB harus divaksinasi dengan vaksin hidup yang dimodifikasi untuk memberikan perlindungan. Banyaknya serotipe diidentifikasi di lapangan menyajikan tantangan dalam merancang program vaksinasi yang efektif. Dalam melindungi ayam terhadap tantangan, adalah penting untuk mengidentifikasi serotipe yang ada di wilayah tersebut dan untuk menentukan potensi lintas-pelindung dari vaksin yang tersedia. Vaksin polivalen, yang mengandung beberapa strain, juga harus tersedia. Pengendalian penyakit pernafasan lainnya (misalnya *Newcastle Diseases* (ND), *Mycoplasma Gallinarum* (MG)) dan penyakit immunosupresif (misalnya *Infectious Bursal Diseases* (IBD), *Marek's Diseases* (MD)) tidak boleh dilupakan ⁽¹⁾.

Tujuan dari penulisan studi kasus ini ialah untuk menginformasi dan mengetahui perubahan patologi anatomi dan histopatologi Virus IB pada ayam SPF muda serta cara deteksi urat dengan pewarnaan khusus histopatologi.

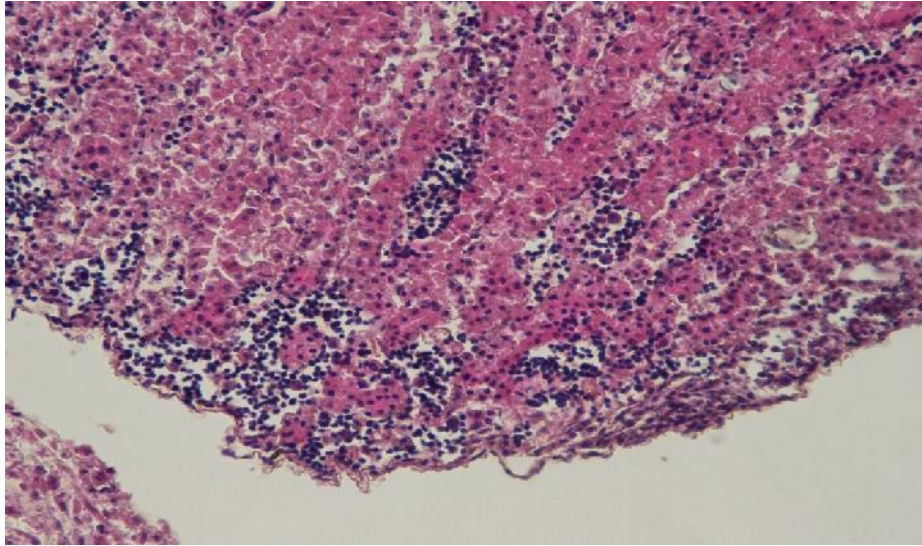
MATERI DAN METODE

Bahan yang digunakan ialah ayam *Specific Pathogenic Free* (SPF), *Buffer Neutral Formalin* (BNF) 10%, reagent pewarnaan *Mayer's Hematoxillin Eosin* (HE) dan pewarnaan *Gomori Methenamine Silver* (GMS). Alat yang dipakai berupa satu set peralatan nekropsi, seperangkat peralatan untuk pemrosesan jaringan histopatologi seperti *automatic tissue processor*, *microtom*, *embedding center*, dan *automatic hytostodyer*, serta Mikroskop.

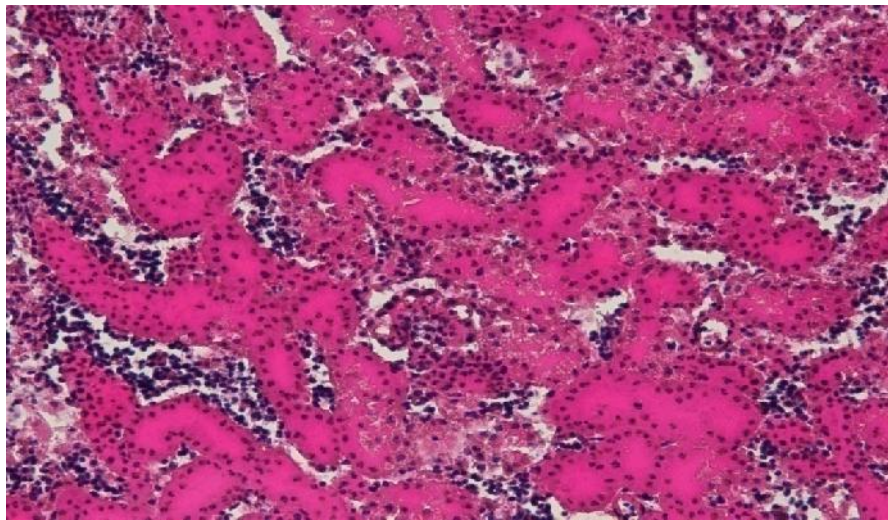
Metode dipakai adalah ayam SPF dinekropsi dan diamati perubahan secara makroskopik kemudian diambil organ dalamnya seperti trachea, paru, jantung, limpa, hati, ginjal, usus, proventrikulus, usus, pancreas, dan bursa fabricius untuk pemeriksaan histopatologi. Organ yang telah difiksasi dengan BNF 10% diproses dan diwarnai dengan menggunakan pewarnaan *Mayer Hematoxillin Eosin* dan *Gomori Methenamine Silver* ⁽¹⁸⁾. Pengamatan preparat histopatologi menggunakan Mikroskop Nikon Eclipse 80i yang dilengkapi dengan Camera Nikon DS-V1 dan software NIS Element D.4.00.00.

HASIL

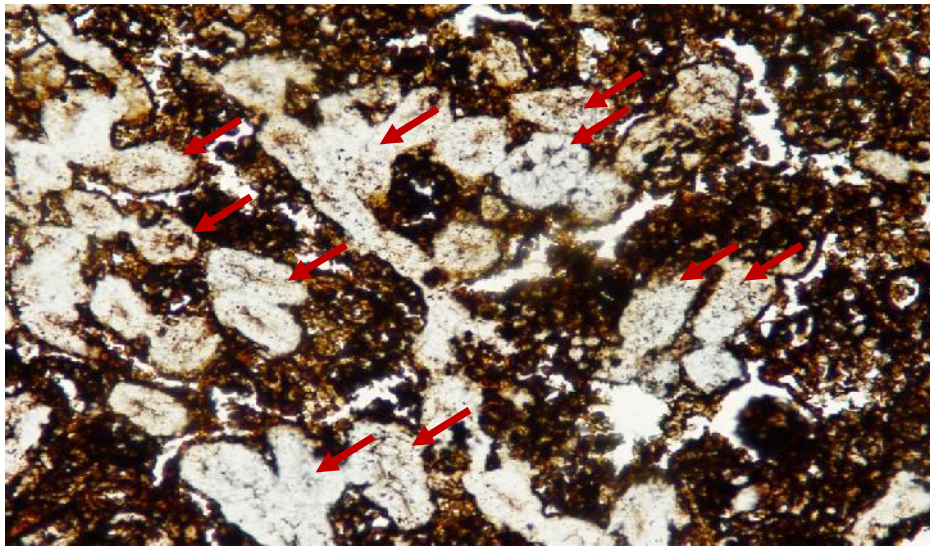
Ayam SPF berumur 9 hari menunjukkan gejala klinis berupa keluar leleran mukous pada hidung, nafsu makan turun, depresi dan mati mendadak. Perubahan *post-mortem* ditemukan pada trachea yang terisi penuh oleh eksudat dan hiperemi, ginjal terlihat pucat, berbintik putih dan membesar hingga 2 kali dari ukuran normal. Temuan histopatologi seperti terdapat eksudat yang bercampur dengan eritrosit pada lumen trachea. Trachea mengalami penebalan mukosa, infiltrasi seluler, infiltrasi sel radang mononuclear (limfosit), dan hemoragi pada tunika mukosa serta kongesti pada tunika submukosa. Ginjal memperlihatkan perubahan *nephritis-nephrosis*. Multifocal infiltrasi limfosit pada interstitium ginjal, edema dan hemoragi. Dengan pewarnaan *Gomorii Methenamine Silver* terdapat kristal urat pada tubulus ginjal. Gambaran histopatologi pada trachea dan ginjal ayam SPF tersaji pada gambar di bawah ini.



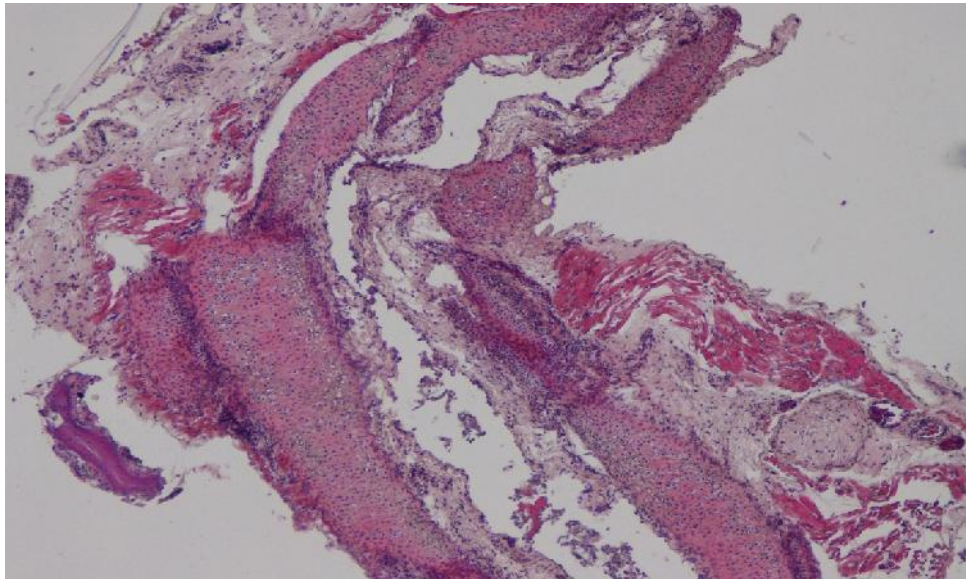
Gambar 1. Multifocal infiltrasi limfosit pada interstitium ginjal (H/E; 20x)



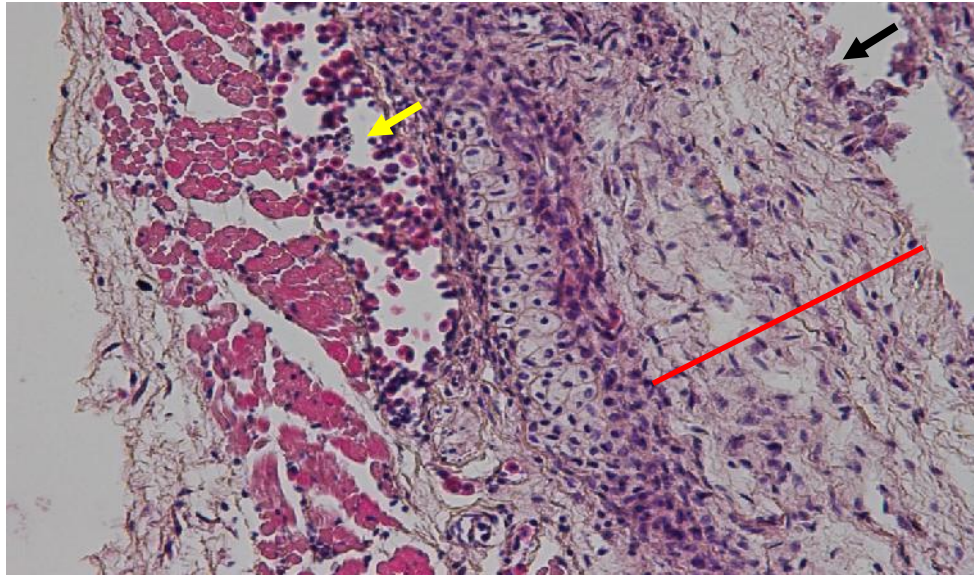
Gambar 2. Edema, hemoragi, infiltrasi limfosit pada tubulus ginjal (H/E; 40x)



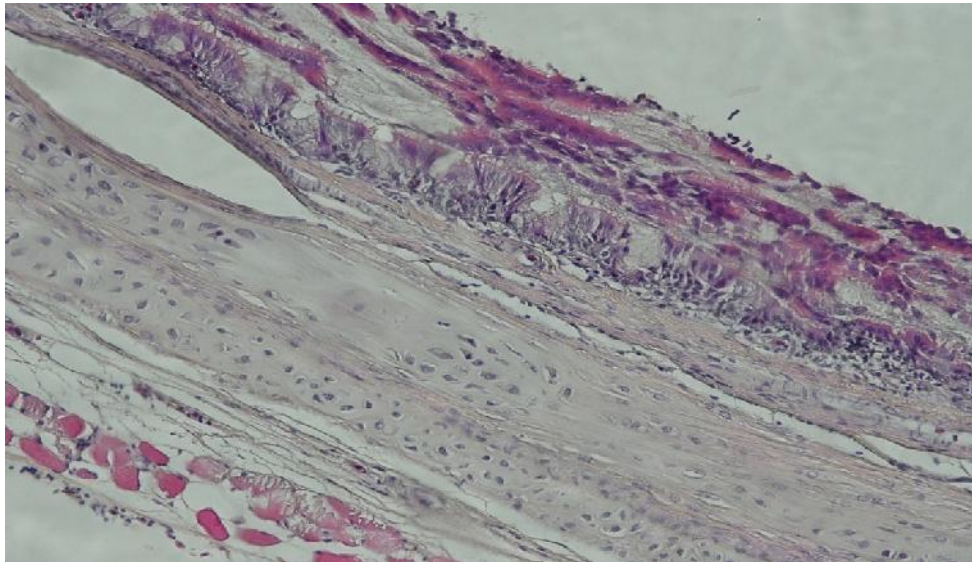
Gambar 3. Kristal urat pada tubulus ginjal (tanda panah merah) (GMS; 40x)



Gambar 4. Lumen terdapat eksudat yang berisikan elemen seluler yang tersebar, hemoragi pada tunika mucosa dan kongesti pada tunika submucosa trachea (H/E; 10x)



Gambar 5. Deskuamasi silia dan sel epitel (tanda panah hitam), penebalan tunika mucosa (garis merah), hemoragi pada tunika submucosa trachea (tanda panah kuning) (H/E; 20x)



Gambar 6. Lumen terisi eksudat yang bercampur dengan eritrosit. Infiltrasi limfosit pada tunika mukosa (H/E; 20x)

PEMBAHASAN

Virus IB strain *nephropathogenic* dapat menginfeksi ginjal dan menyebabkan kerusakan ginjal permanen. Ayam yang terinfeksi mengeluarkan kotoran berair. Urat dapat diidentifikasi dengan mudah terlihat pada kotoran, ginjal dan ureter. Ginjal ayam yang terkena terlihat pucat, berbintik-bintik, dan membesar 2 sampai 3 kali ukuran normal. Meskipun kematian dalam wabah IB tidak rumit dan dapat relatif rendah, tetapi dapat juga menyebabkan kematian yang tinggi ⁽¹²⁾. Mortalitas IB dapat mencapai 25% pada ayam muda, sedangkan strain *nephropathogenic* menyebabkan mortalitas hingga 60% ⁽¹⁰⁾. Anak ayam yang terkena IB akan menderita depresi dan ditandai dengan penurunan konsumsi pakan yang mengakibatkan penurunan yang signifikan dari berat badan 3 hari setelah infeksi ⁽²³⁾.

Beberapa virus IB dapat menginduksi deposisi urat pada ginjal secara makroskopik dan lesi histologis dalam ginjal ayam eksperimental. Varian IB dilaporkan sebagai *nephropathic* seperti M41 720/99 Israil, D274, D3896, D311, D3896, D1559, D3128, 4/91 ⁽¹⁹⁾. Strain *nephropathogenic* telah muncul di banyak negara, termasuk Australia, Italia, Amerika Serikat, Belgia, Perancis, Cina dan Jepang ⁽¹⁾. Di beberapa negara Eropa, strain ini telah menjadi patotipe dominan yang menjadi perhatian ⁽²⁰⁾. Virus IB strain *nephropathogenic* mampu menyebabkan kematian, terutama pada anak ayam di bawah usia sepuluh minggu dan virulensi yang beragam, dengan kematian bervariasi antara 5% dan 80% pada ayam eksperimental. Hal ini mungkin menjelaskan kematian yang teramati dalam ayam eksperimen kemungkinan akibat dari gagal ginjal akut. Beberapa Virus IB menyebabkan *nephrosis-nephritis* atau *urolithiasis* pada ayam muda ⁽⁷⁾.

Perubahan disertai dengan infeksi ginjal pada IB telah dilaporkan. Isi ion serum dipengaruhi oleh perubahan dalam keseimbangan elektrolit dalam ginjal dan asupan ion dalam makanan. Perubahan besar dalam keseimbangan elektrolit di ginjal adalah *output* peningkatan natrium dalam urin, yang berhubungan dengan diuresis ⁽⁵⁾. Kemampuan untuk menyerap kembali natrium dalam ayam yang terinfeksi mungkin telah rusak, yang kemudian menyebabkan kandungan sodium menjadi rendah dalam darah. Konsentrasi virus IB dalam ayam terinfeksi lebih rendah dari ayam normal ⁽⁶⁾. Kandungan potasium lebih tinggi dalam darah pada ayam yang terinfeksi mungkin saja akibat dari kebocoran kalium dari sel yang rusak dan kerusakan sekretori. Ini menjelaskan feses menjadi berair teramati .

Dalam hal perubahan histologis dari ginjal, virus IB merupakan satu-satunya famili Coronaviridae yang dilaporkan memiliki efek *nephropathogenic* sedangkan sel epitel ginjal yang mengandung partikel virus IB terdapat banyak pada epitel tubular. Sel epitel yang terinfeksi

dalam nefron bagian bawah menunjukkan peningkatan dalam jumlah retikulum endoplasma kasar (RER), yang menunjukkan kerentanan lebih tinggi terhadap infeksi virus. Produksi dan pematangan corona virus tergantung pada struktur dan fungsi RER ⁽¹⁷⁾. Formasi Virus IB terinfeksi berikatan dengan sel epitel ginjal sebagian besar dari membran RER ⁽³⁾.

Studi fisiologis mencatat di mana ketinggian asam urat plasma akan meningkatkan kehilangan urin dan penurunan osmolalitas urin dalam ayam yang terinfeksi virus IB. Hal ini menyebabkan melebarnya retikulum endoplasma di sel epitel ginjal yang dapat mempengaruhi perubahan air dan transportasi ion. Perubahan sel epitel, terutama di bagian bawah nefron, memungkinkan cairan dan transportasi elektrolit mengalami gangguan, dan bertanggung jawab atas gagal ginjal sehingga terjadi kematian ⁽³⁾. Ginjal ayam berumur satu hari yang diinfeksi serotipe IBV Italy 02 dimana 5 hari pasca infeksi terlihat adanya infiltrasi limfositik focal interstitial terkait dengan kerusakan tubulus ginjal dan kristal urat pada tubulus. Sedangkan pada ayam dewasa tampak adanya infiltrasi limfosit ringan yang multifocal pada interstitium ginjal ⁽²⁴⁾.

Lesi histopatologi pada trakea yang berkaitan dengan infeksi virus IB pada anak ayam SPF 8 hari pasca infeksi, ditemukan adanya edema, peluruhan dan degenerasi sel epitel dan aktivasi sel goblet pada tunika mukosa. Lamina propria ditandai dengan infiltrasi besar-besaran oleh sel radang limfosit, sebagai tanda berlangsungnya infeksi virus IB pada trakea ayam. Namun ayam betina petelur dewasa yang diinfeksi IBV serotipe Italy 02, 2 hari pasca infeksi menunjukkan adanya perubahan histopatologi pada trachea berupa infiltrasi limfosit yang parah dan menyebar, hiperemia pada lamina propia, hiperplasia ringan serta deskuamasi silia pada sel epitel trachea ⁽²⁾.

Kesimpulan

1. Virus *Infectious Bronchitis* (IB) dapat menyebabkan infeksi saluran pernapasan sedang dan *nephritis-nephrosis* pada ginjal ayam SPF muda.
2. Virus IB memperlihatkan temuan *post-mortem* seperti trachea yang terisi penuh oleh eksudat dan hiperemi, ginjal terlihat pucat, berbintik putih dan membesar hingga 2 kali dari ukuran normal.
3. Virus IB menunjukkan temuan histopatologi berupa adanya eksudat yang bercampur dengan eritrosit pada lumen trachea. Trachea mengalami penebalan mukosa, infiltrasi seluler, infiltrasi sel radang mononuclear (limfosit), kongesti dan hemoragi pada tunika

mukosa. Ginjal memperlihatkan perubahan *nephritis-neprosis* yaitu multifocal infiltrasi limfosit pada interstitium ginjal, edema dan hemoragi serta deposisi urat pada tubulus.

4. Pewarnaan *Gamori Methenamin Silver* (GMS) dapat digunakan untuk mendeteksi keberadaan urat pada ayam SPF yang terinfeksi IB yang disertai *nepritis-nephrosis*.

Daftar Pustaka

1. **Butcher GD, Shapiro DP. & Miles.** 2012. Infectious Bronchitis Virus: Classical and Variant Strains, University of Florida, USA
2. **Cavanagh D. & Naqi SA.** 1997. Infectious bronchitis. In B.W. Calnek, H.J. Barnes, C.W. Bearol, L.R. Mc Daugald, and Y.M. Saif (eds). Disease of Poultry 10th Ed. Iowa University Press: Ames, IA, 511-526.
3. **Chen BY. & Itakura C.** 1996. Cytopathology of chick renal epithelial cells experimentally infected with avian infectious bronchitis virus. *Avian pathology* 25: 675-690.
4. **Chubb RC.** 1988. The Strategic Defense of The Bred Against Infectious Bronchitis Nephritis. In: Poultry Diseases. Proc. no 112. Pp 337-348. Second Asia/Pacific Poultry Health Conference. Surfers Paradise. Australia.
5. **Condran RJ. & Marshall AT.** 1985. Pathogenesis of Infectious Bronchitis Nephritis. 2. Studies Of Water And Electrolyte Balance In Colostomised Chickens. *Avian Pathology.* 14: 509-520.
6. **Condran RJ. & Marshall AT.** 1991. Elemental Composition of Renal Proximal Tubules And The Effect of Infection With IBV on Electrolyte Balance. In: International Symposium of Infectious Bronchitis. II. Kaleta, E.F, ed. pp. 121-126.
7. **Cowen BS, Widemen RF, Braune MO. & Owen RL.** 1987. An infectious bronchitis virus isolated from chickens experiencing a uroethiasis outbreak. I. In vitro characterization studies. *Avian Diseases*, 31: 878-883.
8. **Darbyshire JH, Rowell JG, Cook JKA. & Peters RW.** 1979. Toxonomy Studies on Strains IBV Using Neutralization Test in Trachea Organ Cultures. *Arch. Virol.* 61: 227-238.
9. **Davelaar FG, Kouwenhoven B. & Burger, AG.** 1986. The Diagnosis and Control of Infectious Bronchitis Variant Infection. In: Acute Virus Infection of Poultry. (eds. J.B. Mee Ferran and N.S. McNulty). Martinus Nijhoff Publishers, Lancaster. P. 3-121.
10. **Fediaevsky A.** 2011. AHP Diseases Manual. Avian B301 Infectious Bronchitis. Food and Agriculture Organisation of United Nations.

11. **Gallagher TM, Parker SE. & Buchmeler MJ.** 1990. Neutralization Resistant Variants of Neutrotrophic Coronavirus Are General By Deletion With The Amino Terminal Half of Spike Glycoprotein. *J. Virol.* 64: 731-741.
12. **Gary DB. & Richard M.** 2005. Infectious Bronchitis - its effect on egg quality, Institute of Food and Agricultural Sciences / University of Florida
13. **Hofstad MS.** 1984. Avian Infectious Bronchitis. Diseases of Poultry. 8th ed. (ed M.S. Hofstad, H.J. Barnes, B.W. Calnek, W.M. Reid, and H.W.Yoder, Jr. Iowa State Univ Press, Ames Iowa, USA. P. 429–443.
14. **Ignjatovic J, Sapats SI, & Ashton F.** 1997. A long term study of Australian infectious bronchitis virus indicate a major antigenic change in recently isolated strains. *Avian Pathol.* 26: 535–552.
15. **Jackwood MW, Jousef MMH. & Hilt DA.** 1997. Further development and use of molecular serotype identification test for infectious bronchitis virus. *Avian Dis.* 41: 105-110.
16. **King DJ. & Cavaganve D.** 1991. Infectious Bronchitis. Diseases of Poultry. ninth edition. (ed. B.W. Calnek, H. John Barnes, C.W. Bread, W.M. Reid, and H.W. Yoder Jr). p. 471–483.
17. **Klumperman J, Locker JK, Meijer A, Horzinck MC, Gueze HJ. & Roittier PJ.** 1994. Coronavirus M protein accumulate in the Golgi Complex beyond the site of virion budding. *Journal of Virology.* 68: 6523-6534.
18. **Lee G. & Luna HT.** 1968. Manual of Histologic staining Methods of the Armed Forces Institute of Pathology. Third Edition. McGraw Hill Book Company.
19. **Mahgoub KM, Bassiouni AA, Manal AA. & Rabie SN.** 2010. The Prevalence of Infectious Bronchitis (IB) Outbreaks in Some Chicken Farms. III. Cross Protection of Vaccinated Chickens Versus Field IB Virus. *Journal of American Science.*
20. **Meulemans G, Crlie MC, Gonze M, Petit P. & Vandebroeck M.** 1987. Incidence, characterisation and prophylaxis of nephropathogenic avian infectious bronchitis viruses. *Vet. Rec.* 120: 205-206.
21. **Muneer MA, Halvorson DA, Sivanandan V, Newman JA. & Coon CN.** 1986. Effect of infectious bronchitis virus (Arkansas strain) on laying chickens. *Avian Dis.* 30 (4): 644–647
22. **Murphy FA. & Kingsbury DW.** 1990. Virus Toxonomy in Fields Virology. 2nd. ed., vol. 1 (eds. B.N. Fields, D.M. Kimpe, R.B. Chanock, M.S. Hirsch, J.L. Melnick, T.P. Monath, and B. Roizman). Raven Press, New York. p. 9–35.

23. **Otsuki KH, Yamamoto. & Tsubokura M.** 1979. Studies on Avian Infectious Bronchitis Virus. Resistance of Infectious Bronchitis Virus to Chemical and Physical Treatments. *Arch. Virol.* 60: 25–32.
24. **Roser D, Júlia VA, Mónica P, Joan P. & Natàlia M.** 2012. Veterinary Microbiology: New Insights on Infectious Bronchitis Virus Pathogenesis: Characterization of Italy 02 Serotype in Chicks and Adult Hens, Volume 156, Pp 256-264.