

BULETIN

DIAGNOSA VETERINER




Volume 22 Nomor 1 Tahun 2023

ISSN: 0216-1486

Alamat Redaksi :

Balai Besar Veteriner Maros
Jl. DR. Ratulangi, Maros, Sulawesi Selatan 90514
Telp. (0411) 371105
Website:
<https://bbvetmaros.ditjenpkh.pertanian.go.id/>
Chat Center : 085156438764



Diagnosa
Veteriner

Vol. 22

No. 01

Hal. 1-56

Maros Juni
2023

ISSN.
0216-1486

Dewan Redaksi

Pembina	:	Kepala Balai Besar Veteriner Maros.
Pengarah	:	Dr. drh. Muflihanah, M.Si.
Penanggung Jawab	:	drh. Hadi Purmana Wirawan, M.Kes.
Ketua Dewan Redaksi	:	drh. Wiwik Dariani, M.Sc.
Anggota Dewan Redaksi	:	drh. Dinar Hadi Wahyu H., M.Sc. drh. Titis Furi Djatmikowati
Ketua Sekretariat	:	drh. M. Gustav Satriadistfa S.
Anggota Sekretariat	:	Suryani Gesha Utami, AMd. Ramlan, AMd. I Putu Sudarma A. S., S.Kom

Periode Terbit : 2 kali setahun (Juni dan Desember)

Terbit Pertama Kali : April 2002

Jurnal Teknisia terbit pertama kali pada bulan Mei 2000. Bulletin Diagnosa Veteriner merupakan jurnal ilmiah berkala yang diterbitkan dua kali setahun oleh Seksi Informasi Veteriner, Balai Besar Veteriner Maros, Direktorat Jenderal Peternakan dan Kesehatan Hewan, yang berisi artikel-artikel bidang investigasi veteriner, pengujian dan diagnose penyakit hewan, kesehatan masyarakat veteriner, kajian epidemiologis, pengembangan teknik diagnose penyakit hewan, review ilmiah dan artikel ilmiah populer di bidang veteriner. Buletin Diagnosa Veteriner difokuskan pada artikel-artikel yang berasal dari hasil-hasil surveilans epidemiologis, penelitian laboratoris, telaah ilmiah, dan kajian pustaka yang ditambah dengan pemikiran penerapan pada kasus-kasus tertentu.

Pengantar Redaksi

Puji dan syukur kita panjatkan ke hadirat Allah Subhanahu Wata'ala, atas segala nikmat dan hidayah yang diberikan kepada kita. Hanya dengan kekuasaan-Nyalah Buletin Diagnosa Veteriner dapat kembali terbit. Pada penerbitan volume 22 Nomor 01 tahun 2023 ini kami menerbitkan 4 tulisan ilmiah. Artikel yang masuk mulai dari hasil investigasi kasus dan kajian metode pengujian, kami berharap artikel-artikel tersebut dapat bermanfaat bagi pembaca.

Dewan redaksi telah berupaya untuk dapat menerbitkan Buletin Diagnosa Veteriner tepat waktu, akan tetapi sampai saat ini masih belum terlaksana karena beberapa hal, diantaranya ketepatan artikel yang masuk. Oleh karena itu kami sangat senang jika artikel yang masuk dapat tepat waktu. Selain itu kami beharap senantiasa ada peningkatan kualitas tulisan dari waktu ke waktu.

Salam hangat kami,

Dewan Redaksi

DAFTAR ISI

Kasus Demodekosis pada Sapi Bali di Kabupaten Gowa	1
Investigasi Kasus Penyakit Jembrana pada Sapi Bali Pertama di Kabupaten Pasangkayu, Sulawesi Barat, Indonesia Tahun 2022	7
Kajian Patologi Penyakit Jembrana di Pulau Sulawesi	29
Penyidikan Kasus Terduga Penyakit Mulut dan Kuku (PMK) di Propinsi Sulawesi Selatan Tahun 2022	38

Investigasi Kasus Penyakit Jembrana pada Sapi Bali Pertama di Kabupaten Pasangkayu, Sulawesi Barat, Indonesia Tahun 2022

Investigation of The First Case of Jembrana Disease in Bali Cattle Pasangkayu Regency, West Sulawesi, Indonesia in 2022

Fitriah Idris, Rozana Pratiwi Salamena, Wahyuni, Muflihanah

Medik Balai Besar Veteriner Maros

fitriahidris10@gmail.com

Abstrak

Penyakit jembrana merupakan penyakit yang khas menyerang sapi bali. Telah terjadi kasus kematian sapi yang tinggi di Kabupaten Pasangkayu, Provinsi Sulawesi Barat. Telah dilakukan investigasi oleh tim BBVet Maros berupa pengamatan epidemiologi, gejala klinis, pengamatan patologi anatomi dan pengujian laboratorium. Berdasarkan hasil pengamatan histopatologi dan *polymerase chain reaction* (PCR), sapi positif mengalami infeksi virus jembrana. Selain itu, sapi juga terinfeksi penyakit Bovine Viral Diarrhea (BVD). Faktor risiko yang diduga terjadi adalah manajemen pemeliharaan yang buruk, sapi mati yang tidak dikubur, dan transportasi hewan sakit. 2. Sumber penularan wabah diduga berasal dari introduksi virus yang berasal dari luar Kabupaten Pasangkayu.

Kata kunci: investigasi, jembrana, PCR, sapi bali

Pendahuluan

Latar Belakang

Sapi bali merupakan plasma nutfah endemik Indonesia. Sapi ini memiliki keunggulan diantaranya mudah beradaptasi pada kondisi ekstrim, memiliki daya cerna yang baik, memiliki kemampuan reproduksi terbaik diantara sapi lokal di Indonesia,

persentase karkas yang tinggi, dan kandungan daging rendah lemak (Leestyawati 2021). Sapi bali juga telah masuk dalam aset dunia yang tercatat dalam list *Food Agriculture Organization* (FAO) sebagai salah satu bangsa sapi yang ada di dunia (DGLS, 2003).

Penyakit jembrana disebabkan oleh virus penyakit Jembrana (JDV) yang termasuk dalam kelompok retrovirus dan menyerang sistem kekebalan tubuh sapi bali. Gejala klinis penyakit ini diantaranya demam, pembengkakan limfoglandula superfisial, dan keringat berdarah. Penyakit ini ditularkan oleh vektor mekanis berupa alat penghisap darah, penggunaan jarum suntik yang sama, dan kontak langsung. Morbiditas dan mortalitas di lapangan dapat mencapai 100%.

Penyakit jembrana pertama kali terdeteksi di Bali pada tahun 1964, menyebar ke pulau Jawa dan Kalimantan pada tahun 1976. Pada tahun 1992, penyakit ini terdeteksi di Pulau Kalimantan. Dalam 10 tahun terakhir, tidak ada laporan kasus dari Bali maupun Jawa. Penyakit ini bersifat sporadis di pulau Sumatera dan Kalimantan. Hingga Juni 2022, belum ada laporan kasus jembrana di pulau Sulawesi.

Dinas Perkebunan dan Peternakan Kabupaten Pasangkayu melaporkan peningkatan kematian sapi bali di Kabupaten Pasangkayu pada bulan Juni 2022. Sapi donggala yang ditenakkan bersama sapi bali tidak menunjukkan gejala klinis atau kematian. Investigasi kematian sapi di Kabupaten Pasangkayu perlu segera dilakukan mengingat Sulawesi merupakan pulau yang bebas historis penyakit jembrana.

Tujuan

Tujuan dari investigasi ini adalah sebagai berikut:

- a. Melakukan konfirmasi dan verifikasi diagnosa penyakit penyebab kematian sapi di Kabupaten Pasangkayu
- b. Mengidentifikasi sumber penularan wabah dan populasi beresiko
- c. Menggambarkan karakteristik epidemiologi
- d. Mengidentifikasi faktor-faktor resiko yang berasosiasi dengan penyakit
- e. Merekomendasikan langkah-langkah pengendalian penyakit

Materi dan Metode

Waktu dan Tempat

Investigasi kasus dilakukan pada tanggal 6-9 Juli 2022 di Desa Makmur Jaya, Kecamatan Tikke Raya, Kabupaten Pasangkayu, Provinsi Sulawesi Barat.

Alat dan Bahan

Alat dan bahan yang digunakan dalam kegiatan ini adalah mikroskop, kaca preparat, peralatan pewarnaan anthraks, peralatan nekropsi, jarum, tabung venoject, tabung mikro, tabung EDTA, transport medium viral, transpor medium bakterial, buffer neutral formalin (BNF) 10%, formulir spesimen, formulir nekropsi, cool box, desinfektan, dan alat pelindung diri.

Metode

Investigasi ini dilakukan dengan dua metode yaitu metode deskriptif dan metode investigasi laboratorium.

1. Metode deskriptif dilakukan dengan cara penentuan definisi kasus, penentuan waktu, hewan, dan lokasi wabah, pencarian kasus aktif, dan wawancara.
2. Metode investigasi laboratorium dilakukan dengan pengamatan gejala klinis, nekropsi, pengambilan sampel dan pengujian di Laboratorium Balai Besar Veteriner Maros untuk peneguhan diagnosa.

Analisis Data

Analisis data dilakukan dengan cara deskriptif

Hasil dan Pembahasan

Hasil yang diperoleh dari kegiatan investigasi diuraikan dalam penjelasan ini.

Kronologi dan Data Kematian Sapi

Kronologi kasus dijabarkan sebagai berikut:

1. Tanggal 21 April 2022, sebanyak 15 sapi bali bantuan pemerintah didatangkan dari Provinsi Gorontalo ke Desa Makmur Jaya, Kec. Tikke Raya, Kab. Pasangkayu, melalui program Bumdes.
2. Pemupukan Cu pada sawit dilakukan pada pertengahan bulan Mei 2022.
3. Tanggal 8 Juni 2022, sebanyak 3 (tiga) ekor sapi bali didatangkan dari Desa Taviora (Kabupaten Donggala, Sulteng) di desa Makmur Jaya. Menurut informasi dari Dinas Pertanian Kabupaten Donggala, telah terjadi kematian 101 Ekor sapi bali di Kabupaten Donggala.

4. Tanggal 13 Juni 2022, ketiga sapi bali yang baru didatangkan dari Kabupaten Donggala mati.
5. Tanggal 21 Juni 2022, dilakukan pengiriman sampel ke BBVet Maros dengan pengujian histopatologi dengan hasil suspek penyakit Jembrana (P07220442)
6. Tanggal 13 Juni-16 Juli 2022, tercatat kematian sapi bali sejumlah 69 ekor pada sapi bali bali.
7. Tanggal 6-9 Juli 2022 Investigasi dilakukan oleh Tim BBVet Maros, Dinas Perkebunan dan Peternakan Kabupaten Pasangkayu, dan Dinas Pertanian Kabupaten Donggala, Dinas Tanaman Pangan, Hortikultura, dan Peternakan Provinsi Sulawesi Barat.

Tercatat 69 kematian sapi bali dalam kurun waktu 13 Juni - 16 Juli 2022, dengan rincian sebagaimana berikut (Tabel 1).

Tabel 1 Data kematian sapi di Kabupaten Pasangkayu 4 Juni-16 Juli 2022

No	Tanggal Kejadian	Nama Pemilik	Alamat	Hewan	Jumlah
1	4 Juni 2022	Bumdes	Dusun Beso, Desa Makmur Jaya	sapi bali	1 ekor
2	13 Juni 2022	Dahalian	Desa Kaluku Nangka	sapi bali	1 ekor
3	18 Juni 2022	Bumdes	Dusun Beso, Desa Makmur Jaya	sapi bali	1 ekor
4	14 Juni 2022	Pak Dodi	Desa Martasari	babi	4 ekor
5	16 Juni 2022	Pak Ambo	Pasangkayu	sapi bali	2 ekor
6	22 Juni 2022	Marwah	Pasangkayu	sapi bali	6 ekor
7	27 Juni 2022	Pak Tuppu	Dusun Taranja, Desa Ako	sapi bali	1 ekor
8	27 Juni 2022	Tanpa Nama	Letawa	sapi bali	5 ekor
9	28 Juni 2022	Tanpa Nama	Desa Makmur Jaya, Kec.Tikke Raya	sapi bali	2 ekor
10	29 Juni 2022	Tanpa Nama	Desa Makmur Jaya, Kec.Tikke Raya	sapi bali	1 ekor

No	Tanggal Kejadian	Nama Pemilik	Alamat	Hewan	Jumlah
11	29 Juni 2022	Pak Gusnu	Desa Pedanda, Kec.Pedongga	kambing	1 ekor
12	30 Juni 2022	Tanpa Nama	Letawa Blok 6	sapi bali	1 ekor
13	01 Juli 2022	Tanpa Nama	Workshop Madeceng	sapi bali	1 ekor
14	04 Juli 2022	Tanpa Nama	Juliyet Blok 3 Ltt	sapi bali	1 ekor
15	04 Juli 2022	Abd.Rahman	Desa Lariang, Kec.Tikke Raya	sapi bali	2 ekor
16	04 Juli 2022	Anto	Desa Makmur Jaya, Afdeling Alfa	sapi bali	2 ekor
17	04 Juli 2022	Rubes	Desa Makmur Jaya, Afdeling Alfa	sapi bali	1 ekor
18	4 Juli 2022	Bumdes	Dusun Beso, Desa Makmur Jaya	sapi bali	1 ekor
19	06 Juli 2022	Bumdes	Dusun Beso, Desa Makmur Jaya	sapi bali	3 ekor
20	07 Juli 2022	Tanpa Nama	Kilo Letawa	sapi bali	1 ekor
21	07 Juli 2022	Muhammadiyah	Jengeng	sapi bali	2 ekor
22	07 Juli 2022	Astri	Lariang Afdeling	sapi bali	2 ekor
23	07 Juli 2022	Maming Bading	Lariang	sapi bali	5 ekor
24	07 Juli 2022	Patahang	Afdeling Kilo	sapi bali	3 ekor
25	07 Juli 2022	Suaib	Makmur Jaya	sapi bali	1 ekor
26	08 Juli 2022	Muhammadiyah	Jengeng	sapi bali	1 ekor
27	09 Juli 2022	Andi Hardi	Afdeling Kilo	sapi bali	3 ekor
29	09 Juli 2022	Pata	Afdeling Kilo	sapi bali	2 ekor
30	09 Juli 2022	Olleng	Afdeling Kilo	sapi bali	4 ekor
31	11 Juli 2022	Olleng	Afdeling Kilo	sapi bali	5 ekor
32	12 Juli 2022	Olleng	Afdeling Kilo	sapi bali	4 ekor
33	13 Juli 2022	Abustan	Afdeling Kilo	sapi bali	1 ekor
34	16 Juli 2022	Anto	Afdeling Alfa	sapi bali	2 ekor
35	16 Juli 2022	Tanpa Nama	Afdeling Blok 6	sapi bali	1 ekor

Total	sapi bali	69 ekor
	kambing	1 ekor
	babi	4 ekor

Pola penyebaran penyakit

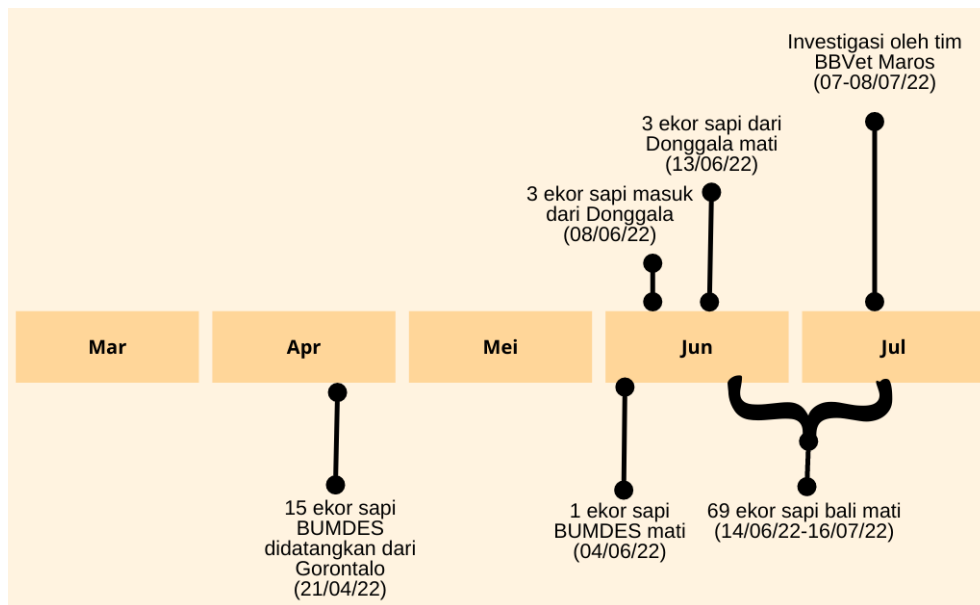
Pola penyebaran penyakit dijelaskan dengan pola waktu, lokasi, dan hewan.

1. Pola Waktu

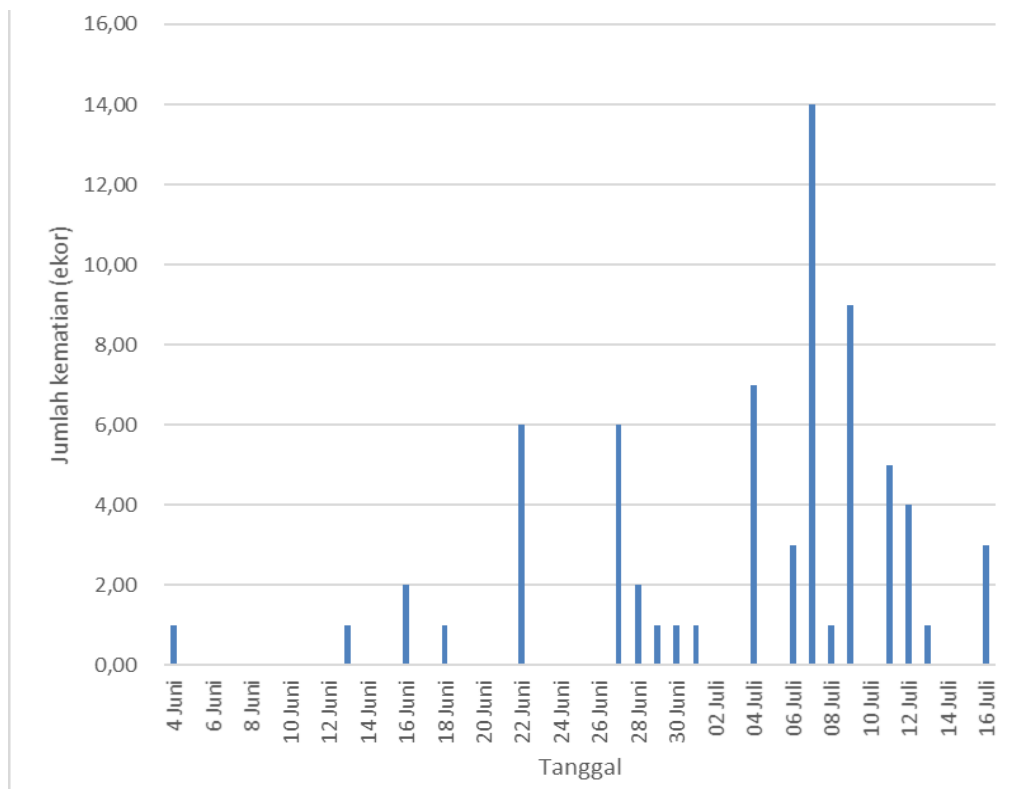
Berdasarkan data kematian ternak pada Tabel 1, dibuat timeline kasus kematian sapi

(Gambar 1). Berdasarkan kronologi kematian sapi di atas, disusun Kurva Epidemik

(Gambar 2) untuk memudahkan identifikasi penyakit berdasarkan pola waktu.



Gambar 1 *Timeline* kasus kematian sapi bali di Kabupaten Pasangkayu



Gambar 2 Kurva Epidemik Kematian Sapi Bali di Kecamatan Tikke Raya, Kab. Pasangkayu Bulan Juni-Juli 2022

2. Pola Lokasi

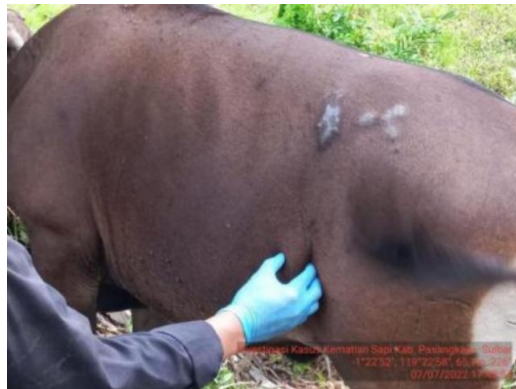Kematian sapi terjadi di Kecamatan Tikke Raya, Kabupaten Pasangkayu Sulawesi Barat. Berdasarkan kronologi kasus, tercatat 2 (dua) kali pemasukan sapi bali, yaitu dari Provinsi Gorontalo dan Desa Taviora, Kecamatan Riopakawa, Kabupaten Donggala, Provinsi Tengah. Provinsi Gorontalo terletak sejauh 752 km di sebelah utara lokasi kasus. Desa Taviora terletak tepat di sebelah timur Kabupaten Pasangkayu. Walaupun batas administratif provinsi memisahkan kedua desa ini, tidak ada batas geografis berupa barrier alam atau buatan yang memisahkan desa ini. Kedua desa terletak di lahan sawit yang berbatasan langsung sehingga memungkinkan lalu lintas sapi yang digembalakan secara ekstensif antar provinsi.

3. Pola Hewan

Pada umumnya, sapi yang digembalakan terdiri dari dua ras yaitu ras bali dan ras donggala dengan perbandingan 10:1. Tidak ada laporan kematian sapi ras donggala walaupun digembalakan bersama sapi bali. Selain laporan kematian sapi bali sebanyak 69 ekor, terdapat pula laporan kematian 1 kambing dan 4 babi. Mortalitas sapi di Desa Tikke Raya tercatat adalah 1.9 % dari total populasi sapi potong 3624 ekor.

Gejala Klinis

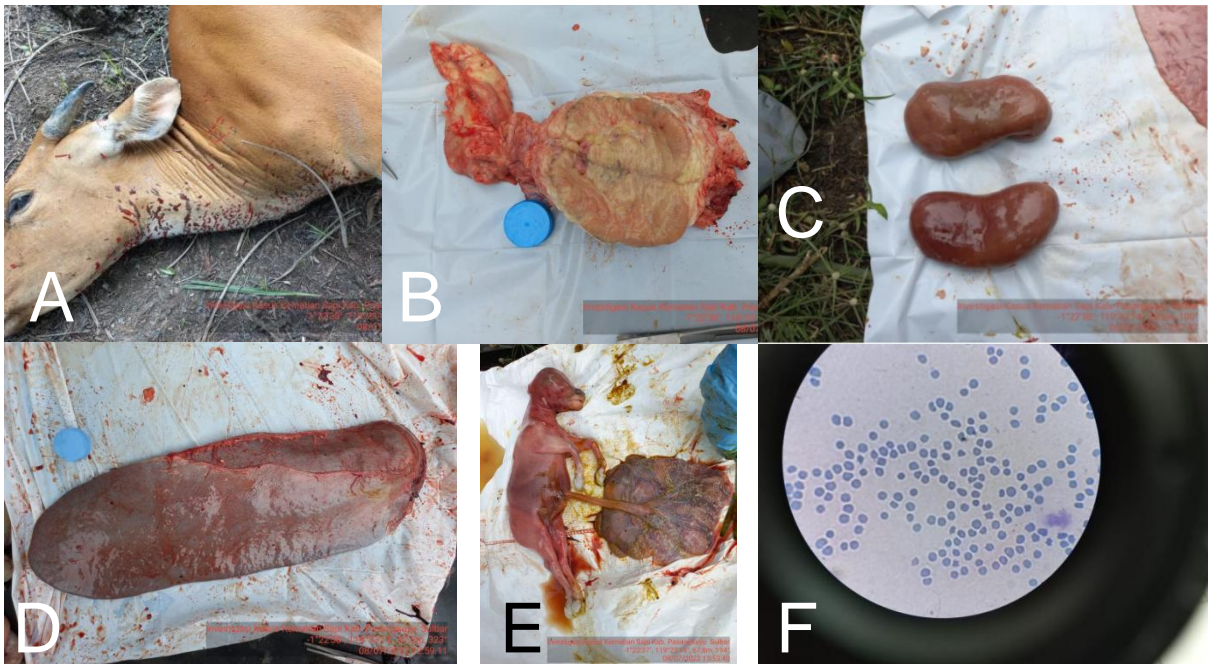
Gejala klinis yang diamati yaitu demam (suhu 38,4°C), pembesaran limfoglandula prefemoralis (Gambar 4), dan diare. Keringat darah juga dijumpai pada hewan yang telah mati. Gejala-gejala ini menunjukkan ciri penyakit jembrana. Menurut Soesanto *et al.* (1990) dalam Deptan (2006), gejala klinis penyakit jembrana adalah peningkatan suhu tubuh rektal selama 7 hari (rentang waktu 5-12 hari), pembesaran limfonodus superfisial, discharge serous ringan pada mata dan hidung dan diare dengan darah pada feses. Budiarmo dan Hardjosworo (1997) dalam Deptan (2006) menambahkan dapat dijumpai gejala klinis berupa keringat berdarah pada kasus akut.



Gambar 4 Gejala klinis pembengkakan lg. prefemoralis

Nekropsi

Nekropsi dilakukan pada hewan yang mati. Terlebih dahulu dilakukan uji PCMB untuk memastikan bahwa penyebab kematian sapi bukan akibat infeksi *B.anthraxis*. dilaksanakan terlebih dahulu. Pemeriksaan Patologi Anatomi (Gambar 5) menunjukkan keringat darah pada kulit, pembengkakan dan perdarahan pada lg. preskapularis, lg. prefemoralis, dan lg. mesenterica. Selain itu diamati pembesaran limpa dan ginjal, perubahan warna kuning pada hati dan ginjal, pembesaran empedu, dan pteki pada esofagus. Pengamatan patologi anatomi menghasilkan diagnosis suspek Jembrana dengan diferensial diagnosis keracunan.



Gambar 5 Perubahan Patologi Anatomi. Kulit mengeluarkan keringat darah (A), limfoglandula mengalami pembesaran dan perdarahan (B), perubahan ginjal bengkak dan berwarna kuning(C), splenomegali (D), hemoragi pada fetus dan plasenta (E) Pemeriksaan PCMB negatif *B. anthracis* pada ulas darah sebelum nekropsis (F).

Pengambilan Spesimen

Dilakukan pengambilan sampel pada 4 ekor sapi sakit (Kode 2-5) dan 1 ekor sapi yang telah mati (kode 6). Sampel kemudian diuji terhadap keberadaan virus Jembrana dan agen penyakit lain di Laboratorium Balai Besar Veteriner Maros dengan nomor epidemiologi A07220115. Rincian sampel dan hasil uji ditampilkan pada Tabel 2 di bawah ini.

Tabel 2 Pengujian sampel di Laboratorium Balai Besar Veteriner Maros (Kode Epidemiologi A07220115)

No	Kode sampel	Jenis Sampel	Metode Uji	Hasil Uji	Laboratorium
1	2,3,4,5	ulas darah	Identifikasi <i>B. anthracis</i> dengan metode <i>Polichrome methylene blue</i> (PCMB)	Negatif (4/4)	Bakteriologi
		Ulas darah	identifikasi parasit darah	Negatif (4/4)	Parasitologi
		Buffy coat	PCR konvensional Jembrana	Negatif (4/4)	Bioteknologi
		Serum	ELISA Ab BVD ELISA Ag BVD	Seropositif (4/4) Negatif (4/4)	Serologi
		Feses	Identifikasi endoparasit	Positif <i>Cooperia</i> spp, <i>Oesophagostomum</i> spp, <i>Paramphistomum</i> spp, <i>Strongiloides</i> spp (1/1)	Parasitologi
2	6	Lg. Prescapularis dan lg. prefemoralis	PCR Konvensional Jembrana	Positif Virus Jembrana	Bioteknologi
		Limpa	PCR Konvensional Jembrana	Positif Virus Jembrana	Bioteknologi
		Organ	Histopatologi	Suspek penyakit Jembrana	Patologi dan Toksikologi
		Ulas darah	Identifikasi <i>B. anthracis</i> dengan metode <i>Polichrome methylene blue</i> (PCMB)	Negatif	Di lapangan
		Ulas darah	Identifikasi parasit darah	Negatif	Parasitologi

Hasil Pengujian Laboratorium: PCR Konvensional Jembrana

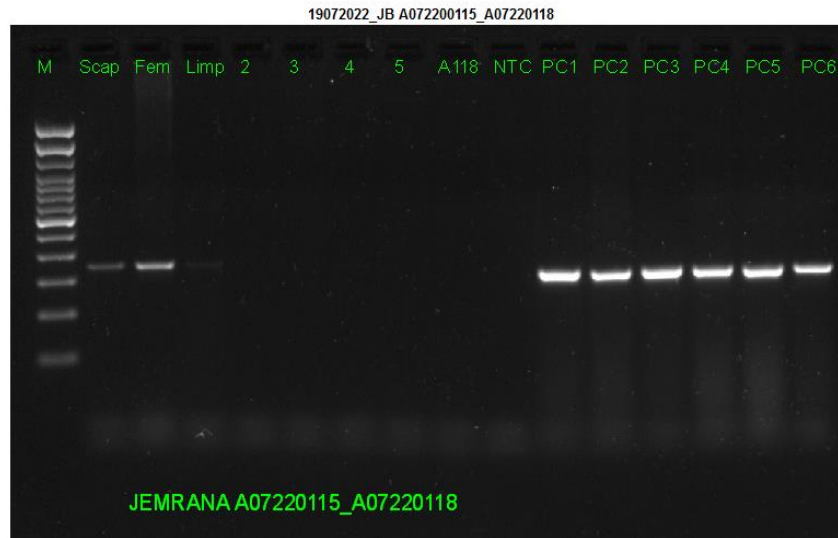
Pendeteksian agen penyakit dari sapi yang sakit dan mati dilakukan dengan uji PCR konvensional Jembrana di Laboratorium Bioteknologi BBVet Maros (Tabel 3).

Tabel 3 Hasil uji PCR Jembrana Kode A07220115 di Laboratorium BBVet Maros

No	Kode sampel	Hewan	Jenis sampel	Jumlah	Kesimpulan
1	2, 3, 4, 5	Sapi bali	Buffy coat	4	Negatif Jembrana
2	6	Sapi bali	Limpa	1	Positif Jembrana
3	6	Sapi bali	Lg. Prefemoralis	1	Positif Jembrana
4	6	Sapi bali	Lg. Prescapularis	1	Positif Jembrana

Pengujian laboratorium dengan metode PCR konvensional menunjukkan hasil negatif pada hewan hidup (kode 2-5) dan hasil positif jembrana pada hewan mati (kode 6).

Hasil negatif pada sapi hidup diduga disebabkan waktu pengambilan spesimen dan jenis spesimen kurang tepat. Pada saat demam, terjadi limfositopenia sehingga spesimen buffy coat pada hewan demam dinilai kurang tepat. Spesimen darah EDTA dinilai lebih baik diambil pada hewan demam. Menurut Tenaya (2010), RNA JDV hanya dapat terdeteksi pada hari ke 6-14 post infeksi.



Gambar 6 Hasil pengujian PCR jembrana konvensional kode epidemiologi A07220115 memberi hasil positif pada organ lg. prescapularis, lg. Prefemoralis, dan limpa sapi kode 6. Hasil negatif diperoleh dari *Buffy coat* darah kode 2,3,4, dan 5.

Pembahasan

Penyebab kematian sapi di Kabupaten Pasangkayu

Penyebab kematian sapi di Kabupaten Pasangkayu berdasarkan gejala klinis, pemeriksaan patologi anatomi, serta pengujian laboratorium dengan teknik PCR konvensional dan histopatologi adalah infeksi virus Jembrana. Diferensial diagnosa penyakit berdasarkan pemeriksaan patologi anatomi adalah keracunan. Hal ini sesuai dengan patogenesis penyakit jembrana yaitu kerusakan ginjal akibat masuknya agen penyakit akibat penurunan imunitas karena virus Jembrana. Peningkatan kadar ureum dan kreatinin dalam darah berefek pada warna kuning pada berbagai organ. (Ditkeswan 2015)

Hasil pengujian terhadap *Bovine Viral Diarrhea (BVD)* memberikan hasil positif pada uji ELISA antibody namun negative pada uji ELISA antigen. Kemungkinan besar sapi tersebut terinfeksi BVD terlebih dahulu kemudian terinfeksi jembrana mengingat BVD merupakan penyakit endemis di Provinsi Sulawesi Barat. Infeksi BVD menyebabkan kondisi immunosupresif sehingga membuka peluang untuk infeksi penyakit baru termasuk jembrana yang sedang mewabah.

Karakteristik Epidemiologi Penyakit Jembrana di Kabupaten Pasangkayu

Berdasarkan pola waktu, peningkatan kematian sapi bali sebanyak 69 ekor terjadi setelah pemasukan sapi dari wilayah Donggala pada tanggal 8 Juni 2022. Berdasarkan pola lokasi, sapi ditanakkan di wilayah sawit yang sama dengan Donggala yang tidak dibatasi barrier alam maupun buatan meskipun berada di wilayah administratif provinsi yang berbeda. Berdasarkan pola hewan, penyakit Jembrana hanya menyerang sapi bali, tidak menyerang sapi donggala yang juga ditanakkan di wilayah yang sama dengan perbandingan 1:10.

Sumber Penularan Wabah dan Faktor resiko penyakit

Berdasarkan hasil wawancara dengan peternak, aparat desa, dan petugas dinas setempat, faktor risiko penyebaran penyakit (Gambar 6) yaitu buruknya manajemen pemeliharaan dan tidak adanya tindakan biosekuriti. Sapi dilepasliarkan di lahan sawit tanpa pengawasan. Diketahui bahwa lahan sawit terbentang antara Kabupaten Pasangkayu dan Kabupaten Donggala tanpa barrier fisik sehingga memungkinkan perpindahan sapi antar kabupaten. Kecamatan Tavora, Kabupaten Donggala yang

berbatasan langsung dengan Desa Tikke Raya pada saat investigasi telah mengalami kematian sebanyak 101 ekor sapi bali.

Sapi yang sakit juga diperjualbelikan ke luar Kabupaten, misalnya ke arah Kota Palu (Sulawesi Tengah) dan Kota Mamuju (Sulawesi Barat). Sapi kode 2 misalnya, merupakan sapi yang sakit dan telah siap untuk diangkut dan dijual. Menurut pengakuan peternak, tingginya kematian sapi bali dan luasnya wilayah sawit menyebabkan bangkai sapi dibiarkan begitu saja tanpa dikubur. Hal ini mengundang kehadiran hewan liar maupun vektor lalat penghisap darah untuk datang dan mempercepat penularan penyakit.

Menurut Ditkeswan 2015, secara eksperimental, penyakit jembrana dapat ditularkan melalui oral, lubang hidung, konjungtiva mata, dan semen. Tenaya (2022) menyatakan bahwa penyebaran penyakit Jembrana di Indonesia umumnya karena keterlibatan hewan karier. Kasus-kasus baru yang terjadi saat ini di wilker BBVet Maros, sangat diyakini akibat introduksi hewan terinfeksi (akut atau karier) dari daerah endemis.





Gambar 7 Faktor risiko penyebaran penyakit dari manajemen pemeliharaan dan biosekuriti: Hewan dilepasliarkan tanpa pengawasan (A), Hewan mati tidak dikubur sehingga mengundang lalat (B), ternak yang sakit diangkut untuk diperjualbelikan (C).

Tindakan yang dilakukan peternak yaitu membentuk kelompok ternak sesuai dengan wilayah dan menjaga agar kawanannya tidak bercampur. Dinas Pertanian Kabupaten Donggala, Dinas Tanaman Pangan, Hortikultura, dan Peternakan Provinsi Sulawesi Barat bekerja sama dengan Dinas Perkebunan dan Peternakan Kabupaten Pasangkayu juga melakukan vaksinasi jembrana dan penyuntikan vitamin.

Kesimpulan

Kesimpulan yang diperoleh dari investigasi ini adalah sebagai berikut:

1. Berdasarkan gejala klinis, karakteristik epidemiologi, pemeriksaan patologi anatomi, serta pengujian laboratorium dengan Teknik PCR konvensional dan histopatologi, dapat disimpulkan bahwa kasus kematian sapi Bali yang terjadi di Kabupaten Pasangkayu disebabkan oleh infeksi virus Jembrana.

2. Sumber penularan wabah diduga berasal dari introduksi virus yang berasal dari luar Kabupaten Pasangkayu.
3. Faktor resiko yang mempercepat distribusi penyakit ini adalah tidak adanya penerapan manajemen pemeliharaan dan biosekuriti, kehadiran vektor mekanis berupa lalat, hewan mati yang tidak dikubur, serta tidak dilakukan pengendalian lalu lintas ternak.

Saran

Beberapa rekomendasi Langkah pengendalian penyakit jembrana di Kabupaten Pasangkayu adalah sebagai berikut:

1. Dinas Perkebunan dan Peternakan Kabupaten Pasangkayu melakukan vaksinasi dan pengobatan suportif pada populasi ternak sakit maupun sehat yang berbatasan langsung dengan daerah kasus. Hindari penggunaan jarum yang sama untuk setiap hewan.
2. Dinas Perkebunan dan Peternakan Kabupaten Pasangkayu bekerjasama dengan pemerintah desa dan peternak melakukan pengendalian vektor dengan penyemprotan insektisida secara berkala
3. Dinas Perkebunan dan Peternakan Kabupaten Pasangkayu, dan Dinas Pertanian Kabupaten Donggala, Dinas Tanaman Pangan, Hortikultura, dan Peternakan Provinsi Sulawesi Barat dan Dinas Pertanian Provinsi Sulawesi Tengah bekerjasama dengan TNI Polri melakukan pembatasan lalu lintas ternak sapi di Sulawesi Barat dan Sulawesi Tengah

4. Dinas Perkebunan dan Peternakan Kabupaten Kabupaten Pasangkayu terus memperbaharui data perkembangan kasus dan melaporkan ke iSIKHNAS, mulai melakukan pemetaan lokasi untuk vaksinasi, terutama di wilayah yang berbatasan dengan lokasi kasus
5. Dinas Perkebunan dan Peternakan Kabupaten Pasangkayu bekerjasama dengan pemerintah desa melakukan sosialisasi penanggulangan penyakit jembrana dan manajemen pemeliharaan sapi kepada peternak
6. Peternak melakukan penguburan hewan yang mati, melokalisasi pengembalaan ternak, membatasi lalu lintas ternak, dan meningkatkan sanitasi

Daftar Pustaka

- DGLS. 2003. National Report on Animal Genetic Resources Indonesia. Directorate Generale of Livestock Services (DGLS), Directorate of Livestock Breeding. Indonesia.
- Dharma, D.M.N. 1996. The Pathology of Jembrana Disease. In : Wilcox, G.E., Soeharsono, S., Dharma, D.M.N., Copland, J.W., Editors. Jembrana Disease and The Bovine Lentiviruses. ACIAR Proceedings No. 75. p. 26-28.
- Leestyawati NW. 2021. Mengapa Bali hanya mengembangkan sapi bali [internet]. Diunduh pada Nov 24 2021 <https://distanpangan.baliprov.go.id/mengapa-bali-hanya-mengembangkan-sapi-bali/>
- Pudjiatmoko et al. (2014). Manual Penyakit Hewan Mamalia. In *Direktorat Jenderal Kesehatan Hewan Kementerian Pertanian* (Issue Mvv). Direktorat Jenderal Kesehatan Hewan Kementerian Pertanian.
- Pudjiatmoko et al. (2015). *Pedoman Pengendalian dan Penanggulangan Penyakit Jembrana*. Direktorat Kesehatan Hewan Direktur Jenderal Peternakan dan Kesehatan Hewan Kementerian Pertanian.

Kajian Patologi Penyakit Jembrana di Pulau Sulawesi

Wahyuni⁽¹⁾, Fitriah Idris⁽¹⁾, Faradhillah Nur Aliah⁽¹⁾, Pitriani⁽²⁾

(1) Medik Veteriner, (2) Paramedik Veteriner Balai Besar Veteriner Maros
(2)
wahyuni.basrie@gmail.com

Abstract

Jembrana disease is financially detrimental of Bali cattle breeders because it can cause rapid and sudden death of livestock in a relatively large area. Jembrana disease is an exotic disease in the work area of the Balai Besar Veteriner Maros (BBVet Maros) and since 2022 there has been an outbreak. This study aims to briefly explain the causes of Jembrana disease and pathological diagnosis and descriptive analysis. The results of the analysis show that Jembrana disease is caused by Lentovirus from the Retroviridae family. The clinical signs of this disease are mainly enlarged lymph nodes in the shoulders, front of the knees, under the ears, and blood sweat in several parts of the body. Jembrana disease can be transmitted directly or indirectly through intermediaries. The most common risk factor for spread is uncontrolled animal movement. The pathognomonic histopathological change is the proliferation of lymphoblasts in the lungs, spleen, liver and lymphoglandula and visible inclusion bodies in the lymph and reticulocyte cells. The hematological picture shows a decrease in the number of leukocytes, especially lymphocytes and neutrophils, and thrombocytopenia occurs. When observing blood slides for blood morphology, there are many abnormal blood cells which lead to liver and kidney abnormalities. Immunohistochemical assay showed binding of antibodies and antigen at a titer of 1:25,000 with polyclonal antibodies.

Keywords: exotic, lymphoblast, pathognomonic, Jembrana disease, Bali cattle

Abstrak

Penyakit jembrana sangat merugikan peternak sapi Bali karena dapat menyebabkan kematian ternak secara cepat dan tiba-tiba dalam suatu kawasan yang relatif luas. Penyakit jembrana merupakan penyakit eksotik di wilayah kerja Balai Besar Veteriner Maros (BBVet Maros) dan sejak tahun 2022 sudah terjadi wabah. Penelitian ini bertujuan untuk menjelaskan secara singkat penyebab penyakit jembrana dan diagnosa secara patologi dan analisis secara deskriptif. Hasil analisis menunjukkan bahwa penyakit jembrana disebabkan oleh *Lentovirus* dari famili Retroviridae. Tanda-tanda klinis penyakit ini terutama adalah pembesaran kelenjar getah bening di bahu, depan lutut, bawah telinga, serta keringat darah di beberapa bagian tubuh. Penyakit jembrana dapat ditularkan secara langsung maupun tidak langsung melalui perantara. Faktor risiko penyebaran yang paling banyak terjadi adalah lalu lintas pergerakan hewan yang tidak terkendali. Gambaran histopatologi patognomonis adalah proliferasi limfoblast di organ

paru-paru, limpa, hati dan limfoglandula serta terlihat ada badan inklusi pada limfa dan sel retikulosit. Gambaran hematologi terjadi penurunan jumlah leukosit terutama pada limfosit dan neutrofil serta terjadi trombositopenia. Pada pengamatan slide darah untuk morfologi darah terjadi banyak sel darah abnormal yang mengarah kepada kelainan hati dan ginjal. Pengujian imunohistokimia terjadi pengikatan antibodi dan antigen pada titer 1:25.000 dengan antibodi poliklonal.

Kata Kunci: eksotik, limfoblast, patognomonis, penyakit jembrana, sapi bali

Pendahuluan

Salah satu jenis sapi potong yang banyak dipelihara oleh peternak adalah sapi bali. Sapi bali memiliki beberapa kelebihan seperti mudah berkembang biak, ukuran tulang yang relatif kecil dengan daging otot yang tebal, pekerja yang baik, mampu mencerna berbagai jenis pakan dengan baik, serta memiliki persentase karkas yang tinggi namun rendah lemak subkutan (Guntoro et al., 2018b; Besung et al., 2017; Nugraha et al., 2016). Namun peternak sapi bali sering menghadapi permasalahan dalam usaha peternakannya seperti serangan penyakit jembrana.

Penyakit ini dapat menyebabkan tingkat kematian sekitar 20% pada sapi bali (Su et al., 2018). Penyakit jembrana mulai muncul dan mewabah di Indonesia sejak tahun 1964 (Soyi & Kusumawati, 2019). Penyakit jembrana awalnya ditemukan pada tahun 1964 di Provinsi Bali dan hanya bersifat endemik di wilayah tersebut. dilaporkan pada tahun 2013 penyakit jembrana mewabah di Provinsi Riau. Penyakit jembrana juga tercatat telah terjadi di provinsi lain di pulau Sumatera, Jawa dan Bali dan Kalimantan (Anonim, 2015). Ini mengindikasikan penyakit jembrana telah menyebar sejak tahun 2013 hingga saat ini.

Kasus penyakit jembrana dilaporkan terus meningkat dari tahun ke tahun. Pada tahun 2022 bulan juli telah dilaporkan menyerang Kabupaten Pasangkayu, Sulawesi Barat

dengan dilaporkan 11 ekor sapi bali mati mendadak. Kemudian pada bulan Agustus dilaporkan menyerang Kabupaten Pangkep, Sulawesi Selatan yang kemudian menyerang ke kabupaten yang lainnya. Pada akhir tahun 2022, penyakit jembrana menyerang Sulawesi Tengah dan pada tahun 2023 menyerang Sulawesi Tenggara. Beban kerja Balai Besar Veteriner Maros (BBVet Maros) semakin berat karena penyakit ternak dalam waktu yang hamper sama, mewabah pula penyakit mulut dan kuku (PMK) sehingga kematian ternak semakin meningkat.

Tujuan

Kajian ini bertujuan untuk mengetahui analisis penyakit jembrana ditinjau dari ilmu patologi yang meliputi:

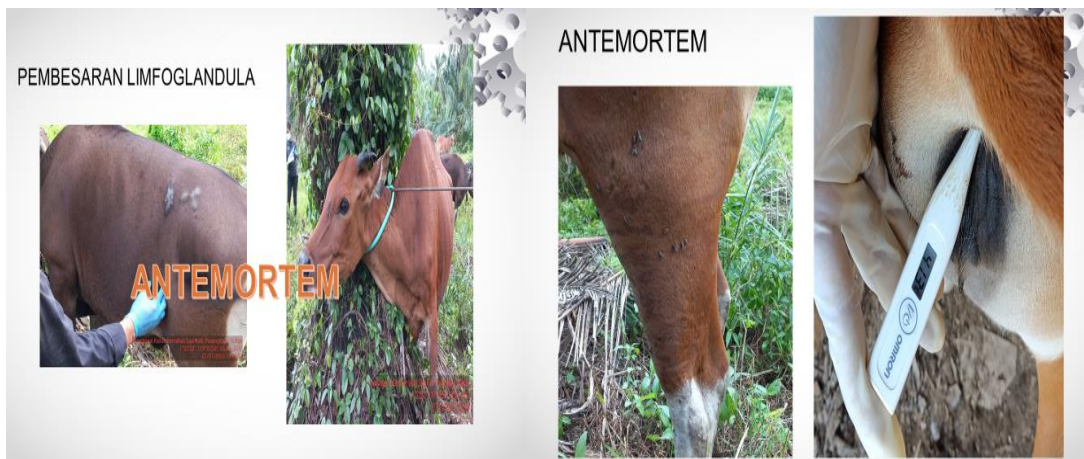1. Patologi anatomi
2. Histopatologi
3. Patologi Klinik
4. Imunohistokimia

Materi dan Metode

Penelitian ini dilakukan dengan metode studi literatur dan dibandingkan dengan hasil pengamatan di lapangan dan laboratorium. Data yang ditampilkan adalah hasil analisis di lapangan maupun di laboratorium. Data ditampilkan dan dianalisis secara deskriptif. Metode analisis mengacu pada instruksi kerja pengujian laboratorium yang telah disusun berdasarkan ISO 17025:2017.

Hasil dan Pembahasan

Outbreak pertama sampel dari Kabupaten Pasangkayu pada bulan Juni 2022. Sampel terdiri dari: serum, darah, preparat ulas darah, organ formalin (P07220422). Diagnosa awal : keracunan, anthrax uji awal : hasil negatif anthrax, theilleria positif kemudian uji histopatologi : suspect jembrana dari hasil pembacaan histopatologi organ paru-paru, organ lain lisis. Sehingga dilakukan investigasi Tim BBVet Maros ke Kabupaten Pasangkayu. Hasil investigasi di lapangan menunjukkan bahwa sapi-sapi bali mengalami demam tinggi melebihi 39°C dan terjadi pembengkakan pada limfoglandula prescapularis dan femoralis (Gambar 1).

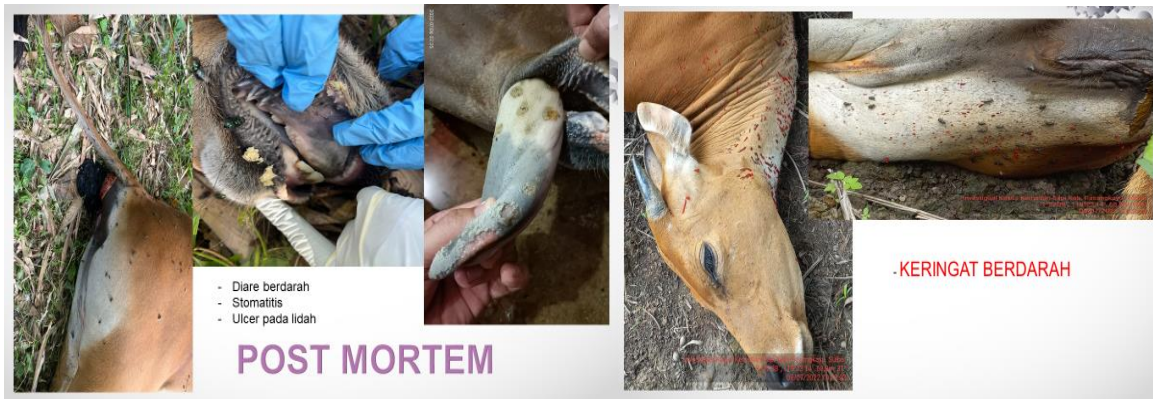

Gambar 1 Pemeriksaan antemortem menunjukkan pembengkakan pada limfoglandula prescapularis dan prefemoralis. Demam mencapai 41.3°C

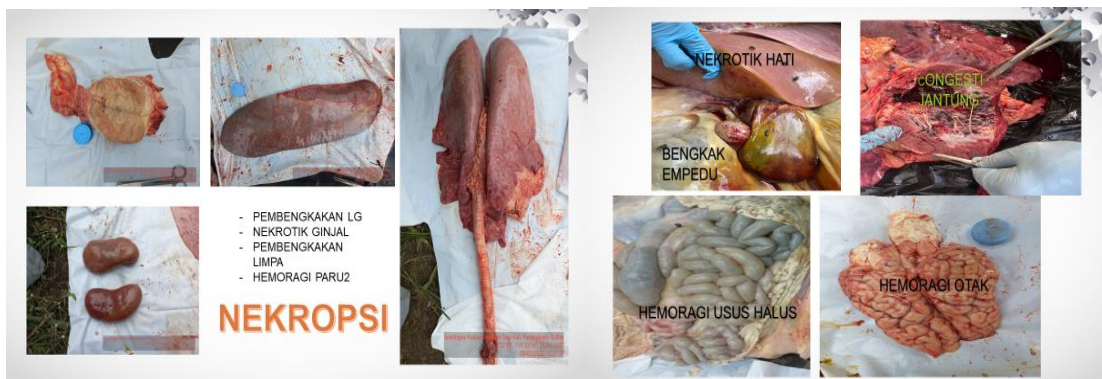1. Patologi Anatomi

Hasil pemeriksaan postmortem sapi yang mati adalah terlihat nekrotik pada mulut dan lidah, keringat berdarah pada bagian leher dan abdomen, dan feses diare berdarah (Gambar 2). Hasil nekropsis (Gambar 3) terjadi perdarahan keseluruhan pada organ paru-

paru, otak, usus, dan lambung. Sedangkan hati dan ginjal mengalami nekrotik yang sangat parah. Pembengkakan limpa dan limfoglandula terjadi pada keseluruhan organ. Hasil pengamatan post mortem dan nekropsi di kabupaten pasang kayu terjadi 31amper sama juga yang terjadi pada kabupaten-kabupaten yang lainnya.



Gambar 2 Pemeriksaan postmortem menunjukkan diare berdarah, stomatitis, ulkus lidah, dan keringat berdarah



Gambar 3 Hasil nekropsi sapi bali dengan penyakit jembrana

Pada Laboratorium Patologi di lakukan uji :

- a. Histopatologi
- b. Patologi Klinik
- c. Imunohistokimia

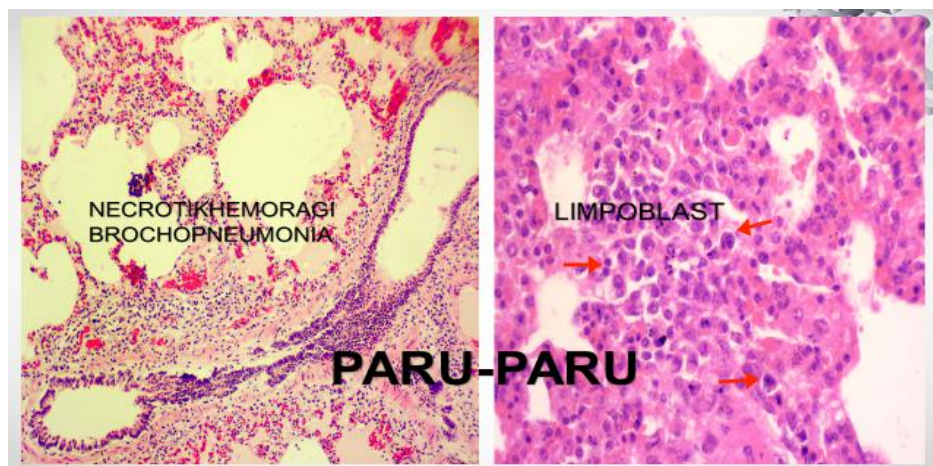
2. Uji Histopatologi

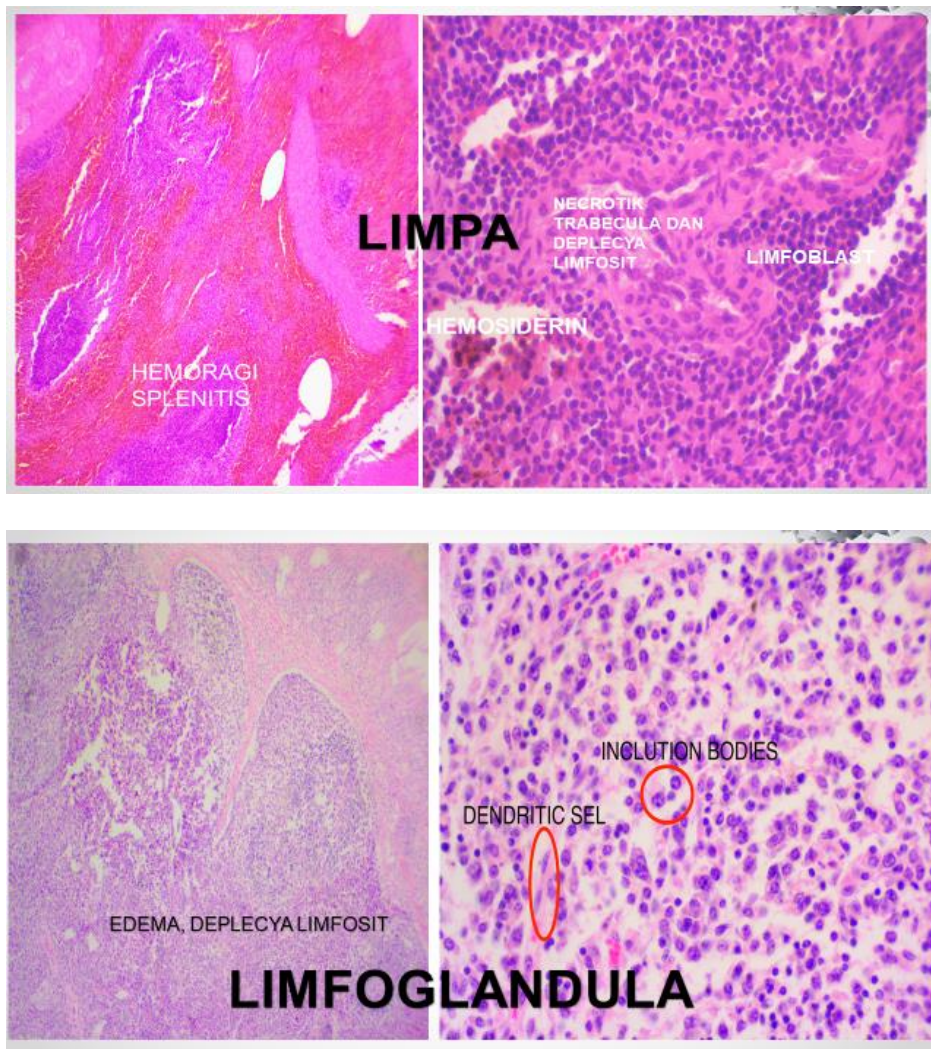
Hasil uji histopatologi ditampilkan pada Tabel 1 di bawah ini. Organ yang menjadi patognomonik pada uji histopatologi adalah organ paru-paru, limpa dan limfoglandula (Gambar 4).

Tabel 1 Hasil uji histopatologi sapi bali dengan penyakit jembrana

Nama Organ	Perubahan Histopatologi
Otak	vasculitis, hemoragi, gliosis, fibrin
Jantung	Hemoragi, edema
Trakhea	hemoragi, hiperplasia, nekrotik
Paru-paru	Edema, emfisema, peradangan limforetikular interstitial (berisi monoblast, limfosit, limfoblast dan reruntuhan sel), terdapat dendritik sel, hemoragi severe multifokal, badan inklusi intravakuolar intranuklear, fibrin, terdapat hemosiderin, hiperplasia tunika media arteri, atelektasis, leukocytasis pada pembuluh darah
Limpa	deplesia limfosit, peradangan limforetikular, hemoragi severe diffus, hemosiderin, nekrotik folikel, kongesti trabekula
Limfoglandula mesenterium	badan inklusi intravakuolar intranuklear, sel dendritik
Limfoglandula preskapularis	deplesia limfosit, badan inklusi intravakuolar intranuklear, edema, nekrotik pulpa, peradangan limforetikular, hemoragi, sel dendritik
Limfoglandula prefemoralis	deplesia limfosit, badan inklusi intravakuolar intranuklear, edema, nekrotik pulpa, peradangan limforetikular, hemoragi, sel dendritik
Ginjal	peradangan limforetikular pada tubulus, badan inklusi intraalveolar intranuklear, nekrotik epitel tubulus, glomerulonefritis akut (glomerulus bengkak, kapsula Bowmann dan glomerulus tidak berbatas jelas)
Hati	nekrosis, edema sinusoid, terdapat sarang radang limforetikular, hemosiderin, kaseosa, hiperplasia tubulus saluran empedu
Lidah	hemoragi epitel, pada ujung kelenjar saliva banyak jaringan lemak
Rumen	mild hemoragi pada lamina propria, cist pada muskularis mukosa, banyak jaringan lemak pada muskularis mukosa dan menekan sel otot hingga nekrosis, hemosiderin pada epitel, erosi epitel sampai lamina propria

Nama Organ	Perubahan Histopatologi
Retikulum	hiperplasia lamina propria, infiltrasi limfosit pada epitel, jaringan lemak banyak pada muskularis mukosa, deskuamasi epitel
Omasum	edema lamina propria, nekrotik, peradangan limforetikular
Abomasum	peradangan limforetikular, hiperplasia monoblast pada lamina propria, kongesti pada epitel
Usus	thrombus, hiperplasia tunika media arteri, hiperplasia sel monoblast, sel dendritik, dan peradangan limforetikular
Ileum	Infiltrasi limfosit, makrofag, nekrotik pada kripta usus, hemoragi mild
Plasenta	Hemoragi
Uterus	edema pada lamina propria dan serosa, nekrotik pada serosa, hiperplasia mesenterium (hewan bunting), hemoragi, peradangan epitel, reruntuhan sel pada epitel, peningkatan fibrin dan fibroblast
Diagnosis morfologi	Severe acute multifocal interstitialis hemorrhagic fibrin non suppurativa pneumonia Severe acute diffuse necrotic hemorrhagic non suppurativa splenitis Severe acute diffuse necrotic hemorrhagic non suppurativa lymphadenitis
Diagnosis etiologi	Suspek penyakit jembrana

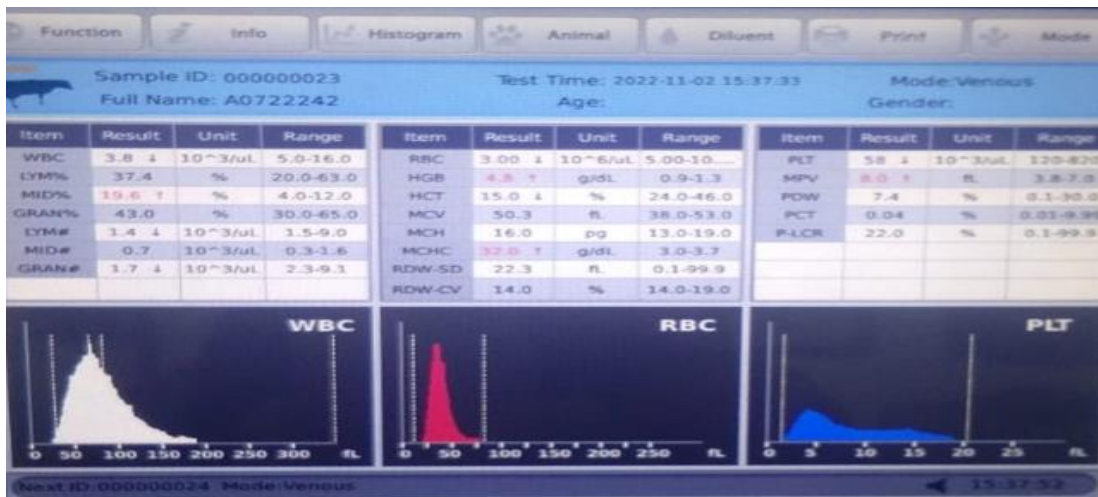




Gambar 4 Hasil uji histopatologi organ paru-paru, limpa, dan limfoglandula sapi dengan penyakit jembrana

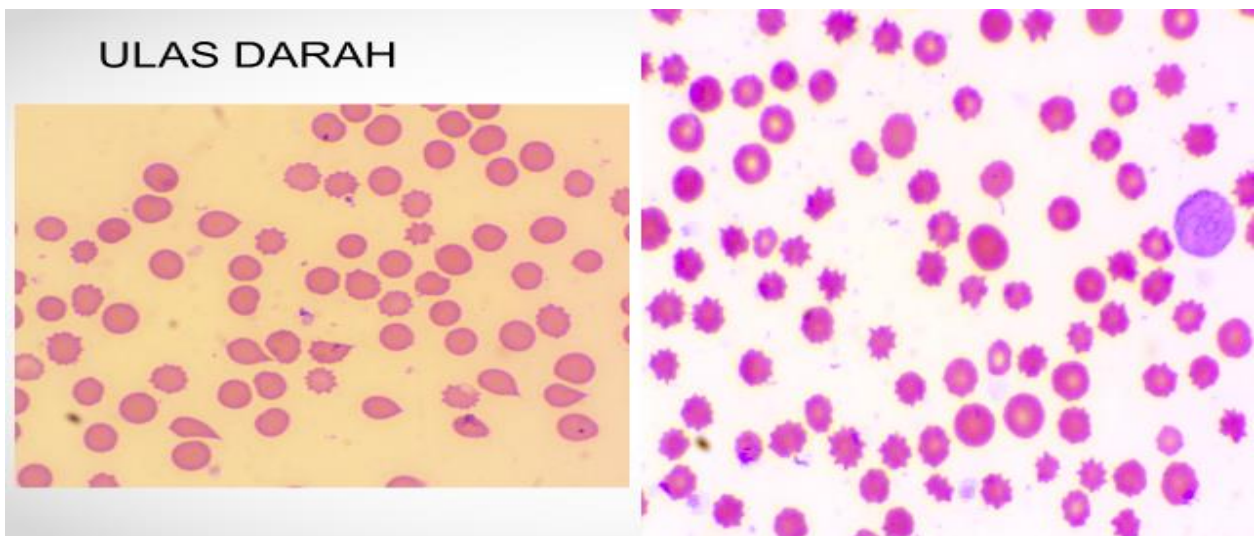
3. Uji Patologi Klinik

Pemeriksaan hematologi darah memperlihatkan hasil anemia, trombositopenia, limfopenia, neutropenia, dan penurunan protein plasma (Gambar 5)



Gambar 5 Hasil pemeriksaan darah lengkap sapi dengan penyakit jembrana

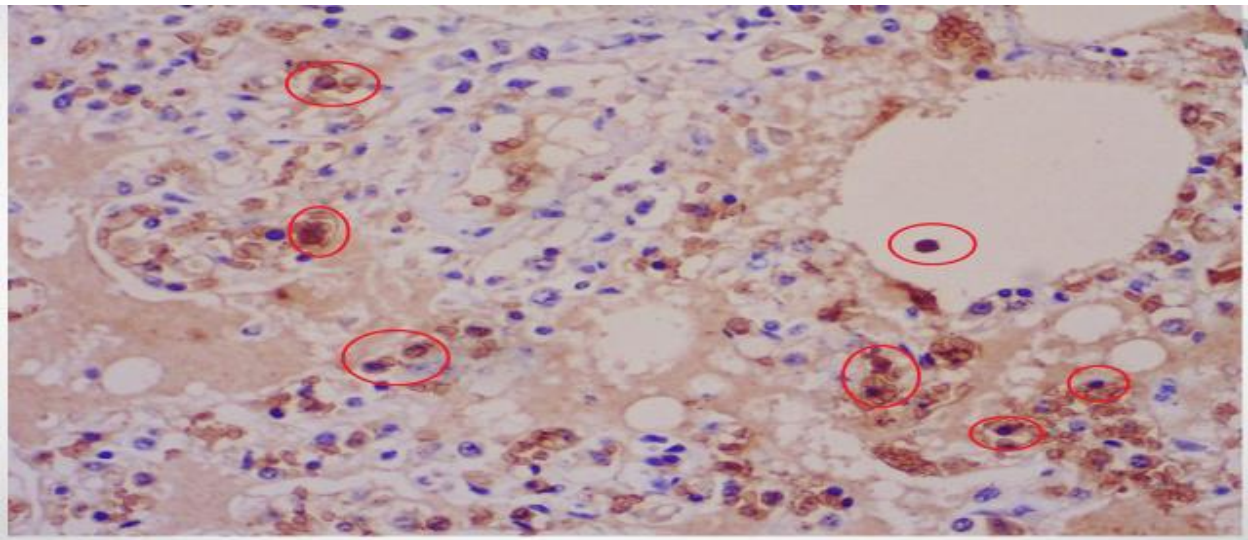
Hasil pemeriksaan morfologi darah (Gambar 6) menunjukkan terdapat acantosit, sferosit, echinosit, dacrosit, dan keratosit yang menunjukkan kelainan pada ginjal, hati, limpa. Ditemukan pula infiltrasi limfoblast yang tinggi dan penurunan jumlah leukosit.



Gambar 6 Ulas darah sapi dengan penyakit jembrana

4. Uji Imunohistokimia

Pengujian imunohistokimia yang dikembangkan dengan menggunakan antibodi poliklonal dapat mendeteksi ikatan antibodi dan antigen pada titer 1: 25.000. Hasil positif diperoleh dengan terbentuknya warna coklat (DAB) dimana hasil warna coklat menunjukkan sel limfoblast pada organ (Gambar 7).



Gambar 7 Hasil positif pada pengujian imunohistokimia

Kesimpulan dan Saran

Kesimpulan dari kajian ini adalah sebagai berikut:

1. Penyakit Jembrana dapat dianalisa secara ilmu patologi melalui uji antemortem, post mortem, patologi anatomi, histopatologi, patologi klinik dan imunohistokimia
2. Pada uji antemortem akan ditemukan demam tinggi dan kebengkakan pada limfoglandula sedangkan pada postmortem akan ditemukan keringat berdarah, erosi lidah dan mulut.

3. Terdapat kelainan patognomonik untuk penyakit jembrana yaitu pada kelainan di paru-paru mengalami perdarahan diffus, nekrotik hati dan ginjal serta pembengkakan pada limpa dan limfoglandula.
4. Organ patognomonis pada analisis histopatologi adalah paru-paru, limpa dan limfoglandula
5. Pada pemeriksaan hematologi darah akan terlihat anemia, trombositopenia, lymphopenia, neutropenia, penurunan protein plasma
6. Pada morfologi darah dapat ditemukan eritrosit abnormal yang menunjukkan kelainan pada ginjal, hati, dan limpa. Terdapat pula infiltrasi limfoblast yang tinggi dan penurunan jumlah leukosit.
7. Ikatan antigen dan antibodi pada pengujian imunohistokimia akan terlihat pada hasil yang positif dan menunjukkan sel limfoblast pada organ.

Daftar Pustaka

- Astawa, N.M., N. Hartaningsih, D.M.N. Dharma, W.M. Tenaya, Budiantono dan W. Ekaana. 2005. Replikasi Virus Jembrana pada Kultur Limfosit Darah Tepi asal Sapi Bali. *J.Vet.*6(4).p.135-142.
- Dharma, DM. Ladds, PW. Wilcox, GE. And Campbell, RS. (1994). Immunopathology of experimental jembrana disease in Bali cattle. *Vet. Immunolpathol.* 44: 31-44.
- Dharma, D.M.N., A.Budiantono., RSF. Campbell, and PW.Ladds. 1991. Studies on Experimental Jembrana Disease in Bali Cattle. III. Pathology. *J.of.Comp.Pathol.* 105 : 397-414
- Dharma, D.M.N., PW. Ladds, GE. Wilcox, G.E and RSF.Campbell. 1994. Immunology of Experimental Jembrana Disease in Bali Cattle. *Vet.Immunol. and Immunopathol.* 44: p. 31-44
- Dharma, D.M.N. 1996. The Pathology of Jembrana Disease. In : Wilcox, G.E., Soeharsono, S., Dharma, D.M.N., Copland, J.W., Editors. *Jembrana Disease and The Bovine Lentiviruses.* ACIAR Proceedings No. 75. p. 26-28.
- Dharma, D.M.N. 2002. Teknik Imunohisokimia. In : Hartaningsih, N. Editor. *Manual Diagnosa Laboratorik Penyakit Jembrana.* Materi kursus peningkatan metode diagnosa penyakit jembrana. ACIAR-BPPV VI Denpasar. p.76
- Hartaningsih N., Wilcox G.E., Kertayadnya G., Astawa M. 1994. Antibody response to Jembrana disease virus in Bali cattle. *Vet. Microbiol.*, 39 (1-2): 15-23.-98.
- Pudjiatmoko et al. (2014). *Manual Penyakit Hewan Mamalia.* In *Direktorat Jenderal Kesehatan Hewan Kementerian Pertanian* (Issue Mvv). Direktorat Jenderal Kesehatan Hewan Kementerian Pertanian.
- Pudjiatmoko et al. (2015). *Pedoman Pengendalian dan Penanggulangan Penyakit Jembrana.* Direktorat Kesehatan Hewan Direktur Jenderal Peternakan dan Kesehatan Hewan Kementerian Pertanian.