

# PENGEMBANGAN IMUNOHISTOKIMIA UNTUK DETEKSI *Bovine Pasteurellosis* PADA KASUS *PNEUMONIA ENZOOTIKA* PEDET DI BALAI VETERINER LAMPUNG

Joko Susilo, Bayu Triwibowo, Ahyul Heni

Balai Veteriner Lampung

Koresponden penulis pertama: jokosusilobvet@gmail.com

## ABSTRAK

*Bovine Pasteurellosis* merupakan patogen yang sering menimbulkan penyakit pernafasan pada sapi dan tersebar luas di seluruh dunia termasuk di Indonesia serta menimbulkan kerugian ekonomi yang cukup besar. Agen bakterial penyebab *Bovine Pasteurellosis* meliputi *Pasteurella multocida* dan *Pasteurella (Mannheimia) haemolytica*. Penelitian ini bertujuan untuk melakukan pengembangan teknik diagnosa imunohistokimia (IHK) untuk mendeteksi *Pasteurella multocida* dan *Mannheimia haemolytica* pada *pneumonia enzootika* pedet. Sampel yang digunakan dalam penelitian ini adalah 4 sampel paru pedet yang telah dilakukan isolasi dan identifikasi oleh Laboratorium Bakteriologi Balai Veteriner Lampung periode sampel tahun 2018. Empat sampel yang sama selanjutnya diproses di laboratorium Patologi untuk dilakukan pengujian histopatologi dan imunohistokimia. Poliklonal antibodi dibuat dengan menyuntikan masing masing antigen yaitu; *Pasteurella multocida* dan *Mannheimia haemolytica* yang telah dikarakterisasi oleh Laboratorium Bakteriologi terhadap dua kelinci berbeda. Teknik imunohistokimia menggunakan sistem berlabel polimer. Perubahan histopatologi seluruh sampel paru menunjukkan lesi *bronchopneumonia suppurativa*, *oedema pulmonum*, koagulatif nekrosa, *pneumonia granulomatosa*, *pneumonia fibrinosa*, infiltrasi dan akumulasi polimorfonuklear netrofil dan makrofag. Hasil imunohistokimia dengan menggunakan antibodi anti *Pasteurella multocida* menunjukkan adanya ikatan antigen-antibodi yang kuat pada cairan oedema pulmonum, bagian sentral dan tepi granulomatosa, di sekitar area infiltrasi netrofil dan makrofag, serta septa interlobularis dan pleura. Hasil imunohistokimia dengan menggunakan antibodi anti *Mannheimia haemolytica* isolat Lampung menunjukkan adanya ikatan antigen-antibodi yang kuat pada jaringan paru yang mengalami nekrosa koagulasi dan fibrin.

Kata kunci : Histopatologi, imunohistokimia, *Mannheimia haemolytica*, *Pasteurella multocida*, *pneumonia enzootika*.

## PENDAHULUAN

Agen viral penyebab penyakit pernafasan kompleks pada sapi adalah *Bovine herpesvirus 1 (Infectious Bovine Rhinotracheitis)*, *bovine viral diare* (bovine pestivirus), virus *Bovine parainfluenza 3* dan *bovine respiratory syncytial virus*. Agen bakteri penyebab penyakit ini meliputi *Mannheimia haemolytica*, *Pasteurella multocida*, *Mycoplasma bovis* dan *Haemophilus somnus* (Ellis, 2001; Booker *et al.*, 2008). *Pasteurella multocida* dan *Mannheimia haemolytica* merupakan bakteri patogen utama pada penyakit pernafasan kompleks pada sapi yang meliputi *pneumonia enzootika* pada pedet dan *shipping fever* pada sapi potong (Lillie, 1974; Watts *et al.*, 1994; Fulton *et al.*, 2000; Welsh *et al.*, 2004).

Diagnosa secara imunohistokimia tampak reaksi ikatan antigen-antibody pada jaringan dapat digunakan untuk kasus *pneumonia enzootika* pedet dengan *Pasteurella multocida* dan *Mannheimia haemolytica* sebagai agen penyebabnya. *Pasteurella multocida* menyebabkan pneumonia kronis lobar

disebut dengan “*pneumonia enzootika*” (Hansen *et al.*, 2010). *Mannheimia haemolytica* menyebabkan pneumonia fibrinosa akut pada sapi, *P. multocida* sangat umum menjadi kontributor kondisi tersebut (Dabo *et al.*, 2008). Isolat *Pasteurella multocida* serogroup A adalah satu penyebab terbesar penyakit pernafasan kompleks pada sapi atau pedet (Blanco-Viera *et al.*, 1995; Ewers *et al.*, 2006; Autio *et al.*, 2007; Nikunen *et al.*, 2007).

Gejala klinis antara *pneumonia enzootika* dengan *shipping fever* mirip, dan *pneumonia enzootika* pada pedet lebih mudah didiagnosa sering terjadi akibat stress saat pengangkutan dan setelah proses penyapihan (Virtala *et al.*, 1996). *Pneumonia enzootica* umumnya terjadi pada pedet baru lahir dan berkembang hingga umur 2-6 bulan (Ames, 1997). umur 4 minggu - 6 minggu (Waltner-Toews *et al.*, 1986; Curtis *et al.*, 1988a; Van Donkersgoed *et al.*, 1993). morbiditas mencapai 15% (Waltner-Toews *et al.*, 1986) hingga 29% (Van Donkersgoed *et al.*, 1993). Angka kematian berkisar antara 5% (Waltner-Toews *et al.*, 1986) hingga mendekati 10% (Sivula *et al.*, 1996b), atau *bronchopneumonia* dengan lesi berbeda diikuti berbagai tipe eksudat.

Lesi tersebut meliputi fibrinosuppuratif akut (Gagea *et al.*, 2006), fibrino purulent subakut hingga kronik (Mosier, 1997), eksudat fibrin hingga fibrino-purulent (Dungworth, 1985), suppuratif dan fibrino-nekrotik (Tegtmeier *et al.*, 1999). Terjadi pleuritis fibrinosa hingga fibrino-purulen, pelebaran septa interlobular terisi oleh edema. Daghleish *et al.* (2010) menjelaskan perubahan histopatologi paru meliputi terjadinya *bronchopneumonia* suppuratifa berat pada lobus kranial kanan dan kiri, 5 lobus sentral dan lobus asesorius. Infiltrasi sel radang polymorphonuklear neutrophils (PMN) berat pada lobus kaudal kanan dan menyebar ke dalam alveoli dan rongga bronchiolus. Infiltrasinetrofil, makrofag, hemoragi dan cairan edema pada alveoli dan parenkim paru. Septa alveoli mengalami penebalan, terjadi kongesti dan kadang terjadi edema. Infiltrasi netrofil juga terlihat pada *bronchus*, pada lumen epithelium repirasi terlihat koloni bakteri. Bronchial associated lymphoid tissue (BALT) terlihat melebar, sebagian strukturnya mengalami deplesi.

Pencegahan penyakit umumnya dengan vaksinasi menunjukkan hasil proteksi yang berbeda terhadap *M. Haemolytica*, *P. multocida*, dan *Haemophilus somnus* pada ternak potong (Larson and Step, 2012). Pemberian antimikroba pada 20% sampai 50% sapi potong dapat untuk mencegah penyakit (Checkley *et al.*, 2010). Kejadian resistensi antimikrobia terhadap penyakit pernafasan kompleks, hasil vaksinasi yang kurang memuaskan dan mortalitas yang cukup tinggi menyebabkan kerugian ekonomi yang cukup besar industri ternak (Watts *et al.*, 1994).

Imunohistokimia juga dapat digunakan untuk membedakan pneumonia yang disebabkan oleh *Pasteurella multocida* dan/atau *Mannheimia*

*haemolytica* (nama lain *Pasteurella haemolytica*) pada kasus lapang (Haritani *et al.*, 1990).

## TUJUAN

Penelitian ini bertujuan untuk:

1. Mengetahui gambaran histopatologi paru dengan *Pasteurella multocida* dan *Mannheimia haemolytica* sebagai agen penyebab penyakit *pneumonia enzootika* pedet
2. Meneguhkan diagnosa histopatologi dengan melihat reaksi ikatan antigen-antibody yang terjadi pada jaringan menggunakan teknik imunohistokimia pada kasus *pneumonia enzootika* pedet dengan *Pasteurella multocida* dan *Mannheimia haemolytica* sebagai agen penyebab penyakit *pneumonia enzootika* pedet

## MATERI DAN METODE

### Materi

#### Bahan dan alat

Alat yang digunakan untuk pembuatan preparat histopatologi yaitu pisau skalpel, inkubator, *slide glass*, *tissue cassette*, *tissue processor*, *tissue embedding*, mikrotom, *waterbath*, *hot plate*, *moist chamber*, mikroskop binocular (Olympuz, Japan). Alat yang digunakan untuk pembuatan preparat imunohistokimia meliputi becker glass 500 ml, microwave, hot plate 70°C. Peralatan lain yang digunakan kandang kelinci, spuit ukuran 1 ml dan 10 ml, sentrifus, inkubator, *magnetic stirrer*, gelas beker, *laminary airflow*, lampu bunzen, ose, tabung reaksi, *slide glass* dan mikro pipet.

Bahan media yang digunakan untuk pembuatan antigen *Pasteurella multocida* adalah Aquadestilata, NaCl fisiologis, formalin fisiologis 0,3%. Bahan untuk membuat preparat histopatologi yaitu *buffered neutral formalin* 10%, xylol, ethanol bertingkat (70%, 80%, 90% dan absolut), akuades, paraffin cair, pewarna Hematoxilin dan Eosin, entelan, gelas obyek dan gelas penutup. Bahan untuk imunohistokimia yaitu *glass slide coated polylisine*, *antigen retrival solution* (Citrate buffer, pH 6,0). Seperangkat kit IHK *Dako envision*<sup>®</sup> + *Dual Link System-HRP (DAB+)* yang terdiri dari dual endogenous enzyme block (0,3% H<sub>2</sub>O<sub>2</sub>, levamisole dan sodium azide), label polimer-HRP (goat anti mouse dan goat anti rabbit), subtrat buffer (DAB+ subtrat buffer) serta DAB+chromogen. Sampel yang digunakan dalam penelitian adalah 4 sampel paru pedet yang telah dilakukan isolasi, identifikasi dan dilakukan karakterisasi oleh laboratorium Bakteriologi Balai Veteriner Lampung dengan hasil positif *Pasteurella multocida* dan *Mannheimia haemolytica*.

## Metode

### Waktu dan Tempat Penelitian

Penelitian dilaksanakan pada Januari – Februari 2018. Pembuatan antigen *Pasteurella multocida* dan *Mannheimia haemolytica* dilaksanakan di Laboratorium Bakteriologi, pembuatan poliklonal antibodi dilakukan di Instalasi Hewan Percobaan, dan proses pembuatan preparat histopatologis, pengamatan slide histopatologi dan pengujian imunohistokimia dilaksanakan di Laboratorium Patologi, Balai Veteriner Lampung.

### Pembuatan antigen *P. multocida*

Isolat murni *P. multocida* dan *Mannheimia haemolytica* 24 jam ditumbuhkan pada media Tryptose Soya Agar diinkubasi pada 37°C. Koloni pertumbuhan *P. multocida* dan *Mannheimia haemolytica* dipanen dengan NaCl fisiologis, dilakukan pencucian 3 kali dengan NaCl fisiologis. Suspensi bakteri dalam NaCl fisiologis dipanaskan 100°C selama 150 menit, selanjutnya dilakukan sentrifus 3000 rpm, selama 10 – 15 menit. Pellet (endapan) disuspensikan dengan 0,3% formalin fisiologis. Pengecekan sterilitas dilakukan dengan menumbuhkan pada media TSA. Suspensi dinyatakan steril dibuat konsentrasi  $10^9$  sel/ml standart Mc Farland. Suspensi bakteri *P. multocida*, yang akan dipakai sebagai antigen untuk mengimmunisasi kelinci (Dawkins *et al*, 1990). Suspensi diinjeksikan terhadap kelinci secara intraperitoneal setiap minggu dengan dosis berturut-turut 0,5 ml, 1 ml, 2 ml dan 3 ml. Pengulangan imunisasi pada setiap minggunya dengan dosis bertingkat dimaksudkan untuk meningkatkan titer antibodi (Garvey *et al.*, 1977).

### Pengukuran titer antibodi dengan metode widal

Pengukuran titer antibodi dilakukan pada minggu ke-5 dengan metode widal. Pertama, disiapkan 2 baris tempat yang masing masing berisi 12 tabung. Baris pertama disiapkan untuk mengukur titer antiserum antigen O kelinci pertama, baris kedua untuk kelinci ke-2. Tabung pertama diisi dengan 1,8 ml NaCl fisiologis, tabung ke 2 sampai ke 12 diisi NaCl fisiologis masing masing 1 ml. Tabung pertama ditambahkan antiserum dari kelinci yang akan diuji sebanyak 0,2 ml, kemudian dicampur homogen dengan mikropipet dan dihindari munculnya gelembung udara. Sebanyak 1 ml dari tabung 1 dipindahkan ke tabung 2 dengan pipet steril dan dicampur hingga homogen. Sebanyak 1 ml suspensi dari tabung 2 dipindahkan ke tabung 3, dilakukan hal yang sama hingga tabung ke 11. Sisa 1 ml dari tabung ke 11 kemudian dibuang. Masing masing tabung dari 1 sampai 12 ditambahkan 1 ml antigen dengan konsentrasi  $5 \times 10^8$  dicampur homogen dengan menggoyangkan (shaking) rak sebanyak 3-4 kali. Rak ditempatkan pada waterbath suhu 37°C selama 18 jam. Pembacaan titer antibodi berdasarkan hasil aglutinasi yang

terjadi pada masing masing tabung dilakukan dengan hati hati. Titer antibodi masing masing tabung tersebut; tabung 1(10), 2(20), 3(40), 4(80), 5(160), 6(320), 7(640), 8(1280), 9(2560), 10(5120), 11(10240), dan 12 (kontrol negatif). Antibody standar memiliki syarat minimal titer antibody lebih dari 640, panen antibodi dilakukan jika titernya lebih dari 640 (Garvey et al., 1977).

Titer kurang dari 640 maka dilakukan penyuntikan kembali dengan dosis 3 ml. Darah diambil pada minggu ke-5 dengan spuit melalui *vena auricularis* di telinga sebanyak 12 ml dari masing-masing kelinci untuk mendapatkan serum kurang lebih 7-8 ml. Serum terbentuk setelah satu jam pengambilan darah dan disentrifugasi untuk mendapatkan jumlah serum yang maksimal. Serum yang didapat kemudian dinaktifasi selama 56°C selama 30 menit dengan tujuan untuk mencegah kerusakan antibodi terhadap komplemen yang masih aktif. Serum siap digunakan untuk pengujian imunohistokimia, selanjutnya dapat disimpan di dalam *refrigerator* dengan suhu 4°C.

### **Pembuatan Preparat Histopatologi ( HE dan IHK )**

Pembuatan preparat histopatologi dilakukan pada 4 sampel dengan hasil isolasi dan identifikasi positif *Pasteurella multocida* dan *Mannheimia haemolytica* melalui tahap fiksasi, dehidrasi, embedding, parafin blok, pemotongan, pewarnaan dan *mounting*. Fiksasi dilakukan dengan menyimpan potongan jaringan ke dalam *buffered neutral formalin* 10% selama 24 jam. Jaringan didehidrasi menggunakan *tissue processor* yang di dalamnya terdapat ethanol bertingkat 70%, 80%, dan 90%, absolut I, absolut II, absolut III, masing-masing dilakukan selama 60 menit. Setelah dehidrasi selesai kemudian dilakukan penjernihan dengan menggunakan xylol I, xylol II dan xylol III. Jaringan selanjutnya diinfiltrasi parafin cair 2 kali masing-masing 1 jam, dicetak, kemudian dipotong dengan mikrotom 3-5 mikron (Suvarna *et al.*, 2013).

Pewarnaan HE dimulai dengan deparafinisasi menggunakan xylol I, xylol II dan xylol III masing-masing dilakukan selama 5 menit. Preparat dimasukkan ke dalam ethanol absolut I, absolut II, absolut III, ethanol 90%, ethanol 80% dan ethanol 70% masing-masing selama 5 menit. Preparat selanjutnya dibilas dengan aquadest dan direndam dalam Hematoxilin selama 5 menit, kemudian dibilas kembali menggunakan air mengalir selama 5 menit, selanjutnya direndam dalam Eosin selama 3-5 menit. Preparat direndam ke dalam ethanol 70%, ethanol 80%, ethanol 90%, absolut I, absolut II dan absolut III masing-masing selama 3 menit, xylol I, xylol II dan xylol III masing-masing 5 menit. Tahap terakhir ditutup dengan entelan dan gelas penutup (Suvarna *et al.*, 2013).

Teknik pewarnaan imunohistokimia berlabel polimer, slide jaringan dideparafinisasi pada xylene 1, 2, 3 masing masing 5 menit. Rehidrasi dilakukan pada ethanol 100% 3 kali masing masing 5 menit, ethanol 90%, 80% 70% masing masing 2 menit. Slide dicuci dengan aquadest 5 menit di lanjutkan 5 menit dalam PBS. Aktivitas endogenous peroxidase dan alkaline phosphatase dihambat dengan endogenous enzyme block yang mengandung 3% H<sub>2</sub>O<sub>2</sub>, levamisole dan sodium azide selama 10 menit. Slide dicuci dengan PBS 3 kali masing masing 5 menit. Pembukaan epitope (*retrieval antigen*) dengan citrat buffer pada microwave sebanyak 2 kali masing masing selama 5 menit. Slide dalam larutan citrat buffer ditunggu sampai dingin, dikeringkan dan jaringan pada slide dilingkari dengan Dako pen. Slide dicuci dengan PBS 3 kali masing masing 5 menit. Masing masing slide digenangi dengan poliklonal antibodi terhadap *P.multocida* dan *Mannheimia haemolytica* yang diencerkan dengan dako diluent pengenceran 1: 400 selama 30 menit pada suhu kamar, kemudian dicuci dengan PBST (0.05% v/v Tween20 ) 2 kali dan PBS 2 kali masing masing 5 menit. Slide dinkubasi dengan Labelled Polymer-HRP selama 30 menit. Cuci dengan PBST (0.05% v/v Tween20 ) 2 kali dan PBS 2 kali masing masing 5 menit. Slide diinkubasi pada Subtrat buffer + DAB+ chromogen dengan perbandingan 1ml Subtrat buffer : 20 µl DAB+ chromogen selama 10 menit. Slide dicuci dengan air mengalir 5 menit dan dilakukan counter stain pada hematoxylin selama 2 menit. Slide dicuci dengan air mengalir 5 menit, slide ditetaskan dengan lem DAKO ultramount, ditempatkan pada hot plate suhu 70°C selama 20 menit. Slide dilakukan clearing pada xylene 3 kali masing masing 5 menit diikuti coverslip dan dilakukan pengamatan dengan mikroskop (Taylor, C.R. and Rudbeck, L., 2013).

## HASIL DAN PEMBAHASAN

### Pemeriksaan Berdasarkan Anamnesa sampel

Pemeriksaan terhadap 4 sampel berdasarkan hasil anamnesa yang diterima oleh Balai Veteriner Lampung pada Januari 2018, dari 4 sampel paru yang telah dipilih menunjukkan hasil positif koinfeksi *Pasteurella multocida* dan *Mannheimia haemolytica* berdasarkan hasil isolasi dan identifikasi Laboratorium Bakteriologi Balai Veteriner Lampung. Seluruh sampel paru berasal dari pedet perusahaan sapi potong di Lampung dapat dilihat pada tabel 1.

Tabel 1. Anamnesa sampel paru berdasarkan identitas pedet, breed, jenis kelamin, umur dan gejala klinis yang terjadi sebelum mati

Identitas pedet	Jenis Kelamin	Breed	Umur (hari)	Gejalak linis sebelum Pedet mati
063922	Steer	Wagyu	119	Gangguan pernafasan, diare
178353	Betina	Wagyu	24	Gangguan pernafasan
276713	Jantan	Wagyu	66	Gangguan pernafasan, diare
17914	Jantan	Wagyu	10	Gangguan pernafasan

### Pemeriksaan Histopatologi dan Immunohistokimia

Pemeriksaan histopatologi terhadap 4 sampel paru tersebut secara umum menunjukkan perubahan histopatologi alveoli yang meliputi nekrosis kaseosa, infiltrasi dan/atau akumulasi netrofil, makrofag, koloni bakteri, cairan edema, alveoli ditemukan abses, granulomatosa dan fibrin. Septa interlobularis menebal terisi oleh infiltrasi dan/atau akumulasi netrofil, makrofag, fibrin, dan cairan edema. Lumen bronchus atau bronchiolus diisi oleh masa eosinofilik yang diduga koloni bakteri, netrofil dan hancuran sel. Perubahan histopatologi masing masing sampel paru ditunjukkan oleh Tabel 2.

Tabel 2. Perubahan histopatologi paru pedet pada kasus *pneumonia enzootika* dengan *Pasteurella multocida* dan *Mannheimia haemolytica* sebagai agen penyebabnya

No. Pedet	Perubahan histopatologi
063922	Lumen alveoli terjadi akumulasi netrofil, makrofag, fibrin, koloni bakteri, trombus dan <i>multinuclear giant cell</i> . Lumen bronchus dan kapiler terisi oleh netrofil dan bakteri
178353	Nekrosa kaseosa, bentukan abses di lumen alveoli, fibrin, infiltrasi netrofil, makrofag, koloni bacteria, dan trombus. Nekrosis pada epitel bronchus / bronchiolus. Lumen bronchus / bronchiolus terisi oleh koloni bakteri dan netrofil
276713	Bentukan granuloma berbatas jaringan ikat, infiltrasi netrofil dan makrofag pada alveoli. Koloni bakteri pada area nekrosa, <i>multinuclear giant cell</i> pada alveoli. Lumen bronchiolus diisi oleh sel radang dan bakteri.
17914	Lumen alveoli terdapat edema, nekrosa kaseosa, fibrin, bentukan granuloma, neutrofil, makrofag, koloni bakteri. Lumen bronchus/ bronchioli terisi oleh koloni bakteri dan netrofi

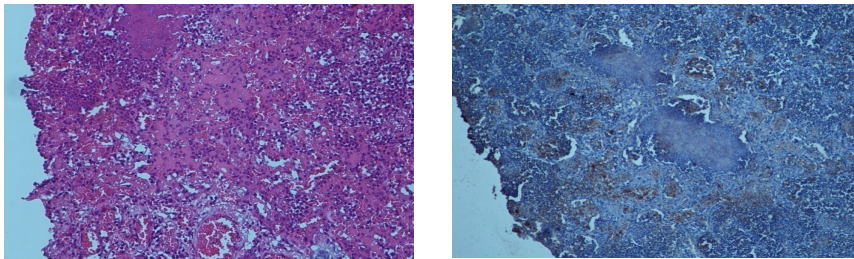


Hasil pewarnaan imunohistokimia menunjukkan terjadinya ikatan antigen antibody terhadap *Pasteurella multocida* dan *Mannheimia haemolytica* pada semua sampel tersebut sesuai yang dijelaskan pada tabel 3.

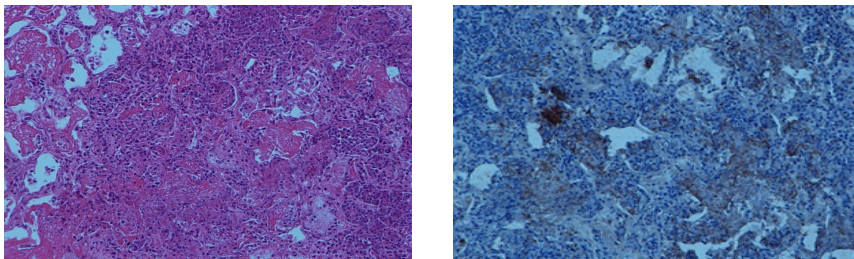
Tabel 2. Hasil pewarnaan imunohistokimia paru pedet pada kasus *pneumonia enzootika* dengan *Pasteurella multocida* dan *Mannheimia haemolytica* sebagai agen penyebabnya

Eartag	Isolasi identifikasi <i>P. multocida</i>	Isolasi identifikasi <i>M. haemolytica</i>	Imunohistokimia <i>P. multocida</i>	Imunohistokimia <i>M. haemolytica</i>
063922	+	+	+++	++
178353	+	+	+++	+++
178677	+	+	++	+++
17914	+	+	+++	+++

Gambar 1. (A). Paru pedet 17914 terlihat cairan oedema, akumulasi sel radang netrofil, limfosit dan makrofag pada lumen alveoli serta koloni bakterial (pewarnaan HE). (B). Hasil pewarnaan imunohistokimia dengan antibodi anti *Pasteurella multocida* paru pedet 17914, positif reaksi di sekitar cairan oedema dan akumulasi sel radang lumen alveoli

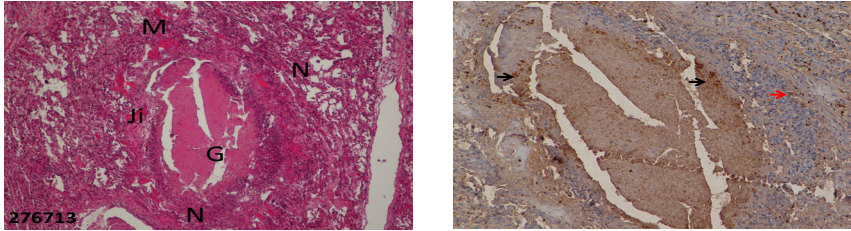


Gambar 2. (A). Paru pedet 17914 terlihat nekrosis koagulasi, akumulasi sel radang netrofil dan makrofag serta fibrin pada lumen alveoli (pewarnaan HE). (B). Hasil pewarnaan imunohistokimia dengan antibodi anti *Mannheimia haemolytica* pada paru pedet 17914, positif reaksi terlihat di sekitar nekrosis koagulasi, akumulasi sel radang netrofil dan makrofag serta fibrin pada lumen alveoli

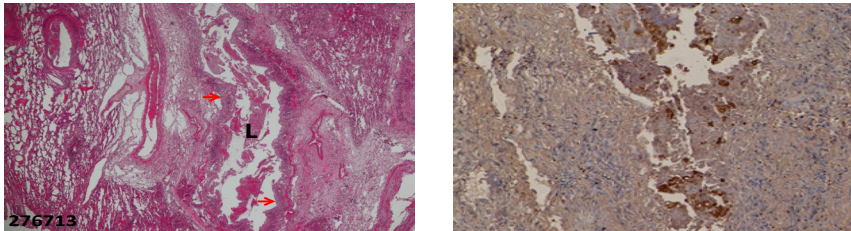




Gambar 3. (A). Lumen alveoli pedet no 276713 terlihat bentukan granuloma (G) yang dibatasi oleh jaringan ikat (Ji), dikelilingi oleh netrofil (N), makrofag (M) (pewarnaan HE). (B) Hasil pewarnaan imunohistokimia dengan antibodi anti *Pasteurella multocida* pada paru pedet no 276713, positif reaksi terlihat pada sentra granuloma (→) dan pada bagian tepi granuloma (→) di lumen alveoli



Gambar 4. (A) Lumen bronchiolus (L) pedet no 276713 diisi oleh masa eosinofilik (→), dan nekrosis epitel bronchiolus (pewarnaan HE). (B) Hasil pewarnaan imunohistokimia dengan antibodi anti *Mannheimia haemolytica*, positif reaksi pada lumen bronchus (→) dan pada bagian tepi bronchiolus (→) di lumen alveoli.



## KESIMPULAN DAN SARAN

### Kesimpulan

1. Histopatologi pada sampel paru pedet pada *pneumonia enzootika* meliputi *bronchopneumonia suppurativa*, edema pulmonum, *pneumonia fibrinosa*, infiltrasi neutrofil, abses pada alveoli, dan *pneumonia granulomatosa*
2. Hasil pengujian dengan imunohistokimia menunjukkan bahwa *Pasteurella multocida* dan *Mannheimia haemolytica* merupakan patogen penyebab *pneumonia enzootika* pada pedet yang diuji di Balai Veteriner Lampung

## Saran

Pengujian imunohistokimia untuk penelitian selanjutnya dapat digunakan untuk mendeteksi antigen lain penyebab *pneumonia enzootika* pada pedet mengingat penyakit ini sangat penting bagi perkembangan peternakan di Indonesia. Diagnosa yang tepat untuk deteksi penyakit dengan imunohistokimia berlabel polimer dapat dikembangkan untuk mendiagnosa penyakit lainnya.

## DAFTAR PUSTAKA

- Ames, T.R., Markham, R.J.F., Opuda-Asibo, J., Leininger, J.R. and Maheswaran, S.K. 1984.
- Autio, T., Pohjanvirta, T., Holopainen, R., Rikula, U., Penttinen, J., Huovilainen, A., Rusanen, H., Soveri, T., Sihvonen, L. and Pelkonen, S. 2007. Etiology of respiratory disease in nonvaccinated, non-medicated calves in rearing herds. *Veterinary Microbiology* 119: 256–265. 52
- Blanco-Viera, F.J., Trigo, F.J., Jaramillo-Meza, L. and Aguilar-Romero, F. 1995. Serotypes of *Pasteurella multocida* and *Pasteurella haemolytica* isolated from pneumonic lesions in cattle and sheep from Mexico. *Revista Latino americana de Microbiologia* 37: 121–126.
- Booker, C.W., Abutarbush, S.M., Morely, P.S., Jim, G.K. 2008. Microbiological and histopathological findings in cases of fatal bovine respiratory disease of *feedlot* cattle in western Canada. *Can. Vet. J.* 49:473–481.
- Checkley, S.L., Campbell, J.R., Chirino-Trejo, M., Janzen, E.D., Waldner, C.L. 2010. Associations between antimicrobial use and the prevalence of antimicrobial resistance in fecal *Escherichia coli* from *feedlot* cattle in western Canada. *Can. Vet. J.* 51:853–861.
- Dabo, S. M., Taylor, J. D. dan Confer, A. W., 2008. *Pasteurella multocida* and bovine respiratory Disease. *Animal Health Research Reviews* 8(2); 129–150
- Dagleish, M.P., Finlayson, J., Bayne, C., MacDonald, S., Sales, J. and Hodgson, J.C. 2010. *Characterization and Time Course of Pulmonary Lesions in Calves after Intratracheal Infection with Pasteurella multocida A:3*. University of Edinburgh, Edinburgh, UK
- Ellis, J. A. 2001. The immunology of the bovine respiratory disease complex. *Vet. Clin. Food Anim.* 17:535–549.

- Ewers, C., Lubke-Becker, A., Bethe, A., Kiebling, S., Filter, M. and Wieler, L.H. 2006. Virulence genotype of *Pasteurella multocida* strains isolated from different hosts with various disease status. *Veterinary Microbiology* 114: 304–317.
- Fulton, R.W.2009. Bovine respiratory disease research (1983–2009). *Anim Health Res Rev*10:131–139
- Gagea, M.I., Bateman, K.G., Van-Dreumel, T., McEwen, B.J., Carman, S., Archambault, M., Shanahan, R.A. and Caswell, J.L. 2006. Diseases and pathogens associated with mortality in Ontario beef *feedlots*. *Journal of Veterinary Diagnostic Investigation* 18: 18–28. 55
- Garvey, J.S., Cremer, N.E., Sussdorf, D.H.1977. *Methods in Immunology 3rd Edition*. A Laboratory text for Instruction and Research.W.A. Benjamin Inc. Massachusetts.
- Hansen, M.S., Pors, S.E., Jensen, H.E., Bille-Jensen, V., Bisgaard, M., Flachs, E.M., Nielsen, O.L. 2010. An investigation of the pathology and pathogens associated with porcine respiratory disease complex in Denmark. *J Comp Path* 143:120–131
- Haritani, M., Narita, M., Murata, H., Hashimoto, K. and Takizawa, T.1989. Immunoperoxidase evaluation of pneumonic lesions induced by *Pasteurella multocida* in calves. *American Journal of Veterinary Research* 50: 2162–2167.
- Haritani M, Nakazawa M, Hashimoto K, Narita M, Tagawa Y & Nakagawa M (1990). Immunoperoxidase evaluation of relationship of necrotic lesions and causative bacteria in lungs of calves with naturally acquired pneumonia. *American Journal of Veterinary Research*, 50(12): 1975-1979.
- Larson, R.L., Step, D.L.2012.Evidence-based effectiveness of vaccination against *Mannheimia haemolytica*, *Pasteurella multocida*, and *Haemophilus somnus* in *feedlot* cattle for mitigating the incidence and effect of bovine respiratory disease complex. *Vet. Clin. North Am. Food Anim. Pract.*28:97–106.<http://dx.doi.org/10.1016/j.cvfa.2011.12.005>.
- Lillie, L.E. 1974. The bovine respiratory disease complex. *Canadian Veterinary Journal* 15: 233–242. 57
- Mosier, D.A. 1997. Bacterial Pneumonia. *Veterinary Clinics of North America: Food Animal Practice* 13: 483–493.

- Nikunen, S., Hartel, H., Orro, T., Neuvonen, E., Tanskanen, R., Kivela, S.L., Sankari, S., Aho, P., Pyrala, S., Saloniemi, H. and Soveri, T. 2007. Association of bovine respiratory disease with clinical status and acute phase proteins in calves. *Comparative Immunology, Microbiology and Infectious Diseases* 30: 143–151. 58
- Sivula, N., Ames, T., Marsh, W. and Werdin, R. 1996b. Descriptive epidemiology of morbidity and mortality in Minnesota dairy heifer calves. *Preventive Veterinary Medicine* 27: 155– 171.
- Suvarna, S.K., Layton, C., Bancroft, J.D. 2013. *Bancroft's Theory and Practice of Histological Techniques, 7th edition*. Queen's Medical Centre, Nottingham, UK
- Taylor, C.R., Rudbeck, L. 2013. *Immunohistochemical Staining Methods Sixth Edition*. Denmark : Dako Press
- Tegtmeier, C., Uttenthal, A., Friis, N.F., Jensen, N.E. and Jensen, H.E. 1999. Pathological and microbiological studies on pneumonic lungs from Danish calves. *Zentralblatt fur Veterinar medizin B* 46: 693–700.
- Van-Donkersgoed, J., Ribble, C.S., Boyer, L.G. and Townsend, H.G. 1993. Epidemiological study of enzootic pneumonia in dairy calves in Saskatchewan. *Canadian Journal of Veterinary Research* 57: 247–254.
- Virtala, A.M., Mechor, G.D., Grohn, Y.T., Erb, H.N. and Dubovi, E.J. 1996. Epidemiologic and Pathology Characteristics of Respiratory Tract Disease in Dairy Heifers during the First Three Months of Life. *Journal of the American Veterinary Medical Association* 208: 2035–2042.
- Waltner-Toews, D., Martin, S. and Meek, A. 1986. Dairy calf management, morbidity and mortality in Ontario Holsteinherds. II. Age and seasonal patterns. *Preventive Veterinary Medicine* 4.
- Watts, J.L., Yancey, Jr. R.J., Salmon, S.A. and Case, C.A. 1994. A 4-year survey of antimicrobial susceptibility trends for isolates from cattle with bovine respiratory disease in North America. *Journal of Clinical Microbiology* 32: 725–731. 60