

## Dampak infeksi dan diagnosa Chicken Infectious Anemia Virus pada Ayam

Sulaxono Hadi, Ratna Loventa Sulaxono dan Siswani

Medik Veteriner Balai Besar Veteriner Maros  
[idahonoxalus@gmail.com](mailto:idahonoxalus@gmail.com)

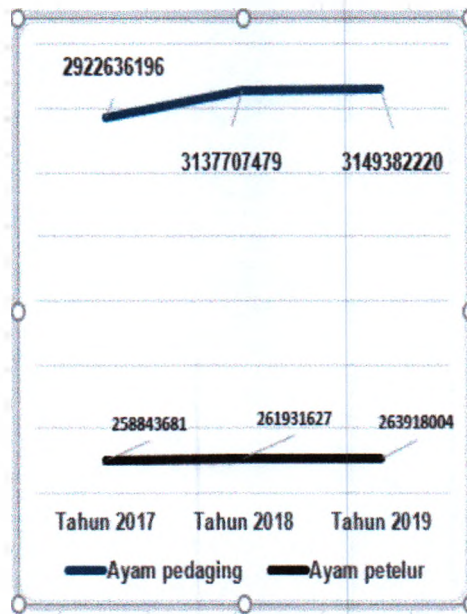
### Abstrak

Serangan virus *Chicken Infectious Anemia Virus* (CIAV) menimbulkan berbagai akibat pada ayam, mulai klinis berupa kelemahan, mengantuk, kegatalan pada otot sayap dan perdarahan pada otot sayap. Dampak patologis yang terjadi tampak pada disfungsi hematopoietik sumsum tulang berupa keputihan sumsum tulang dan nekrosis. Gambaran *packed cell volume* (PCV) ayam menunjukkan terus penurunan dan ayam mengalami anemia. Produksi sel-sel pembeku darah atau trombosit menunjukkan penurunan, trombositopenia, dibandingkan ayam normal. Perubahan histopatologi spesifik pada infeksi adalah terbentuknya *inclusion bodies* intranuklear pada sumsum tulang dan berbagai jaringan tubuh ayam yang lain. Secara imunohistokimia, antigen virus penyebab dapat ditemukan diidentifikasi pada sumsum tulang dan berbagai jaringan lainnya dari ayam terinfeksi CIAV dengan warna kecoklatan pada pewarnaan dengan imunohistokimia.

**Kata kunci :** *chicken anemia virus, packed cell volume, trombosit, inclusion bodies intranuklear*

### Pendahuluan

Indonesia telah berkecukupan dalam produksi daging putih dari ayam maupun telur konsumsi dari populasi ayam yang ada. Produk olahan dari ayam bahkan mampu menembus pasar Jepang dan negara lainnya. Populasi ayam setiap tahun meningkat dan kuliner dari ayam dapat dijumpai dimana-mana. Populasi ayam menunjukkan peningkatan setiap tahunnya. Ayam potong meningkat menjadi 3.149.382.220 ekor dibandingkan tahun 2017 yang berjumlah 2.922.636.196 ekor. Sedangkan pada ayam petelur populasi tercatat 263.918.004 ekor pada tahun 2019 dari sebelumnya 258.843.681 ekor. Ayam merupakan sumber protein, telur dan daging putih bagi masyarakat Indonesia. Sebagian produk olahan daging ayam dan telur telah mampu menembus ekspor ke luar negeri.



Populasi ayam pedaging dan petelur di Indonesia.  
Diolah dari Buku Statistika Peternakan dan Kesehatan Hewan, Ditjen PKH, Kementan, 2019.

Populasi ayam dapat terancam oleh berbagai penyakit menular bila tidak dilakukan manajemen pemeliharaan yang baik, menerapkan manajemen biosekuriti dan menerapkan program vaksinasi. Beberapa penyakit ayam memiliki potensi zoonosis. Infeksi agen penyakit pada ayam dapat bersifat immunosupresif dan berdampak pada hematopoietik ayam. Salah satu penyakit pada ayam yang berakibat pada hematopoietik dan immunosupresif adalah *Chicken Infectious Anemia Virus (CIAV)*.

Tulisan ini dibuat sebagai bahan kajian bahayanya penyakit ini dalam industri perunggasan sebagai akibat kerusakan pada tubuh ayam terinfeksi. Infeksi CIAV juga sudah mengglobal termasuk di Indonesia seperti yang pernah ditemukan secara serologis dan terisolasi virusnya pada ayam yang menunjukkan klinis di lapangan (Syafriati *et al.*, 2001). Infeksi CIAV mampu menginfeksi ayam betina maupun jantan dan berpotensi mengakibatkan kehancuran dalam industri perunggasan dan lebih umum ditemukan pada ayam pedaging daripada jenis ayam lain (Umar *et al.*, 2014). Selain itu, infeksi juga mengundang infeksi skunder lain seperti *infectious*

*bursal disease* (IBD) dan penyakit Marek's karena rusaknya sistem kekebalan pada ayam (Zhang *et al.*, 2015). Infeksi bersama CIAV dengan penyakit Marek's menimbulkan masalah serius di lapangan (Davidson *et al.*, 2004).

### Etiologi


Infeksi CIAV disebabkan oleh virus dari genus *Gyrovirus*, keluarga Anelloviridae. Virus *non envelope*, terbentuk dari *single stranded* DNA berbentuk ikosahedral (Rosario *et al.*, 2017). Virus yang populer sebagai penyebab anemia pada ayam, memiliki 3 frame protein yang disebut dengan Viral Protein 1 (VP1), Viral Protein 2 (VP2) dan Viral Protein 3 (VP3) (Lacorte *et al.*, 2007). Viral Protein 1 dan Viral Protein 2 memiliki peran penting untuk pembuatan vaksin CIAV (Moeini *et al.*, 2011). Virus resisten pada pH 2, eter, kloroform dan panas 70 °C selama 1 jam, 80 °C selama 15 menit (Schat KA *et al.*, 2014), tahan terhadap berbagai desinfektan seperti hipoklorit dalam waktu 2 jam pada suhu 37 °C.

Virus penyebab anemia pada ayam memiliki berbagai strain yang berbeda di berbagai negara. Menurut Li Y *et al.* (2016), asam amino penyusun pada protein VP1 masing-masing strain bisa berbeda atau memiliki kesamaan. Strain M81223 yang ditemukan di Jerman serta strain NC001427 di Amerika Serikat penyusun asam amino VP1 139# adalah lisin sedangkan asam amino pada VP1 144# terdiri dari aspartat. Penyusun asam amino strain SMSC-IP123WT di Malaysia, strain CAE26P4 di Belanda dan strain 3711 di Australia adalah lisin pada VP1 139# dan glutamin pada VP1 144#. Asam amino penyusun VP1 139# dan VP1 144# pada strain CAV-10 Argentina, strain BD3 Bangladesh, SD1403 China, strain AB119448, keduanya tersusun atas glutamin. Eltahir *et al.* (2011) mengemukakan bahwa bila keberadaan asam amino glutamin pada posisi 394 maka CIAV menjadi sangat patogen.



### Gejala Klinis

Infeksi CIAV menyebabkan ayam menjadi lemah, mengalami kehilangan bobot badan, anemis, perdarahan intramuskular pada ayam-ayam berumur kurang dari 2 minggu atau mulai saat maternal antibodi menurun (Miller dan Schat, 2004).



Dampak klinis pada ayam terserang CIAV, lemah, mengantuk, mematuhi sayap dan perdarahan pada otot sayap.

Pada kasus subklinis, ayam tampak pertumbuhannya terhambat atau kerdil serta menjadi pemicu terjadinya infeksi dengan agen penyakit lainnya (Hoerr, 2010). Banyak penelitian menunjukkan adanya asosiasi antara infeksi CIAV dengan penyakit Marek's dan *infectious bursal disease* (IBD).

### Epidemiologi

Infeksi CIAV menyebar luas ke berbagai negara di belahan dunia. Umumnya menyerang pada ayam umur kurang dari 2 minggu. Transmisi pada ayam tua atau muda terjadi secara vertikal dan horizontal (Miller dan Schat, 2004). Dengan pengujian menggunakan *enzyme-linked immunosorbent assay* (ELISA), Bhatt *et al.* (2011) menemukan seroprevalensi ayam CIAV di India berdasarkan *sampling* dan pengujian 351 sampel serum dari 11 lokasi peternakan adalah sebesar 86,88%. Secara serologis CIAV pada berbagai flock ayam di Republik Afrika Tengah dan Cameroon, menunjukkan angka seroprevalensi 36,7% antara tahun 2008-2010 (Snoeck *et al.*, 2012). Studi epidemiologi CIAV di China menunjukkan pada tahun 2014-2015 nilai positif 13,30% dan pada *mixed* infeksi nilai positif meningkat menjadi 55-56% (Yao *et al.*, 2019). Identifikasi yang

dilakukan di China terhadap 460 limpa ayam yang diambil dari peternakan ayam menggunakan metode *polymerase chain reaction* (PCR) menunjukkan 10,22% positif CIAV. Sebanyak 25% yang positif berasal dari peternakan komersial (Eltahir *et al.*, 2011).

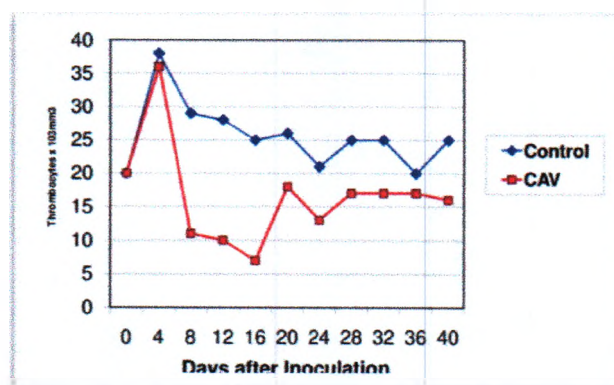
### Patologi Klinis

Infeksi CIAV menyebabkan anemia, penurunan nilai *packed cell volume* (PCV) pada ayam. Nilai PCV menurun menjadi 5-15% dibanding nilai normal berkisar 27-36%. Ayam



Uji hematokrit untuk PCV pada ayam terinfeksi CIAV menunjukkan penurunan nilai PCV pada ayam terserang CIAV (Toro *et al.*, 2009).

layer yang diinfeksi CIAV dan IBDV pada umur 7 minggu menunjukkan nilai hematokrit yang menurun dibandingkan dengan ayam normal, demikian juga pada trombosit (Toro *et al.*, 2009).

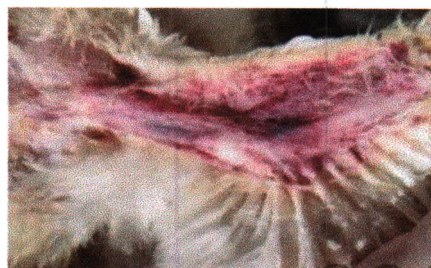

Grafik menunjukkan penurunan jumlah trombosit pada ayam terserang CIAV dibandingkan ayam normal (Toro *et al.*, 2009)

CIAV berefek pada penurunan imunitas ayam akibat menurunnya sel-sel T karena kerusakan organ limfoid. Akibat menurunnya jumlah sel T, maka daya pertahanan ayam menjadi menurun (Adair, 2000). Penelitian lain menunjukkan bahwa terjadi penurunan sitokin (interleukin, IL-2) dengan penurunan jumlah sel makrofag, neutrofil yang berfungsi dalam sistem pertahanan ayam melawan agen penyakit yang menginfeksi (Natesan *et al.*, 2006; Oluwayelu *et al.*, 2010).

### Patologi Anatomi

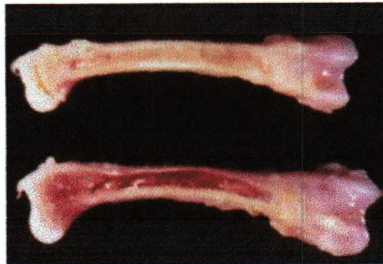
Berbagai perubahan patologi dapat ditemukan pada ayam yang terserang CIAV. Pada kadaver ditemukan adanya perdarahan pada sayap. Darah yang keluar pada sayap seringkali tidak membeku dengan sempurna akibat menurunnya trombosit dalam darah, trombositopenia. Terjadinya aplasia pada sumsum tulang panjang pada ayam yang terserang CIAV (Miller dan Schat, 2004) yang berfungsi hematopoietik mengakibatkan terjadinya turunnya nilai hematokrit, terjadinya anemia dan trombositopenia.



Perdarahan terjadi pada otot sayap akibat trombositopenia

Infeksi CIAV mengakibatkan terjadinya atrofi organ-organ limfoid serta aplasia sumsum tulang sehingga terjadi deplesi sel-sel darah merah pada otot serta anemia pada ayam (Dhama *et al.*, 2008). Pada saat nekropsis dan dilakukan pembelahan pada tulang panjang, sumsum tulang tampak pucat dibandingkan yang normal (Toro *et al.*, 2009). Menurunnya fungsi hematopoietik pada

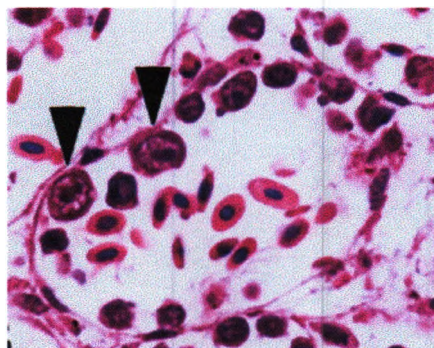
sumsum tulang yang juga memproduksi trombosit berasosiasi dengan terjadinya perdarahan pada otot ayam terserang (Kuscu dan Gurel, 2008).



Sumsum tulang panjang menunjukkan keputatan pada ayam terserang CIAV (atas) dibandingkan tulang ayam normal (bawah) (Toro *et al.*, 2009).

### Histopatologi

Lesi-lesi histopatologi secara konsisten ditemukan pada organ sumsum tulang, hati dan limpa. Tampak adanya beberapa sel yang berukuran besar yang menempel pada dinding pembuluh darah dengan *inclusion bodies* intranuklear dan berwarna eosinofilik sebagai ciri infeksi CIAV (Hosokawa *et al.*, 2020). Sumsum tulang mengalami deplesi, dan pada hati terjadi nekrosis hepatoseluler dan ditemukan *inclusion bodies* intranuklear. Banyak debris ditemukan pada sel-sel Kuffer hati, fibrin dan trombin serta bakteri gram negatif. Pada limpa dan organ limfoid terjadi atrofi yang menyebar, deplesi limfoid dan fokal nekrosis fibrinoid. Bakteri gram negatif sebagai infeksi skunder dapat ditemukan pada organ limfoid.



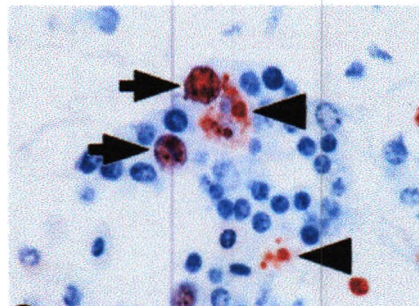
Perubahan histopatologi pada sumsum tulang ayam menunjukkan adanya *inclusion bodies* intranuklear (Hosokawa *et al.*, 2020).



Sel-sel yang berukuran besar dengan *inclusion bodies* intranuklear juga dapat ditemukan pada berbagai organ lain seperti ginjal, limfoid folikel, duodenum dan caeca tonsil.

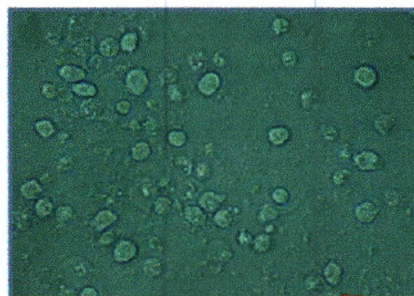
#### Identifikasi Virus

Pengujian dengan imunohistokimia (IHK), dapat digunakan untuk melihat adanya antigen CIAV pada berbagai organ ayam terinfeksi. CIAV pada jaringan organ terinfeksi akan terlihat berwarna kecoklatan dengan latar belakang biru. CIAV dapat ditemukan pada sumsum tulang, hati dan limpa (Hosokawa *et al.*, 2020). CIAV tampak pada nukleus sel, tetapi beberapa bentukan kecil CIAV antigen menyebar pada sitoplasma sel dalam sumsum tulang, sinusoid hati, limpa, stroma jantung, bursa Fabricius dan ginjal ayam.



Dengan pengujian imunohistokimia tampak adanya antigen CIAV pada sumsum tulang dengan warna kecoklatan (Hosokawa *et al.*, 2020).

Identifikasi virus juga bisa dilakukan dengan menggunakan kultur jaringan pada media sel jaringan MDCC-MSB1  $10^6$  dari darah ayam yang berasal dari telur SPF yang diinokulasi dengan CIAV.



CPE yang terbentuk pada layer sel MSB1 yang diinfeksi CIAV (Li Y *et al.*, 2016)

Identifikasi CIAV menggunakan *coventional* PCR (C-PCR) telah dilakukan oleh Eltahir *et al.* (2011) untuk deteksi CIAV pada berbagai peternakan ayam di China. Chansiripornchai *et al.* (2012) mengembangkan metode *real time* PCR (RT-PCR). Droplet digital PCR (DD-PCR) dikembangkan oleh Li Q *et al.* (2019) untuk mendeteksi kontaminasi CIAV pada berbagai jenis vaksin, yang memiliki sensitifitas 100 kali lebih besar dari C-PCR dan 10 kali lebih besar dari RT-PCR.

### **Kesimpulan**

Infeksi CIAV potensial membahayakan usaha peternakan ayam karena berakibat pada hematopoietik yang menyebabkan anemia serta trombositopenia. Selain itu CIAV mengakibatkan deplesi pada organ limfoid yang menyebabkan turunnya kekebalan pada ayam serta berasosiasi dengan infeksi agen penyakit lain yang memperbesar morbiditas dan mortalitas pada ayam. Infeksi banyak ditemukan pada ayam muda dan ras ayam potong.

Untuk konfirmasi diagnosa di laboratorium bisa dilakukan dengan histopatologi dan metode lain untuk identifikasi virus. Identifikasi virus bisa dilakukan dengan metode imunohistokimia, kultur, PCR dan RT-PCR.

### **Saran**

Pencegahan dilakukan dengan penerapan manajemen bioskuriti, desinfeksi rutin dalam kandang, pengetatan masuknya kendaraan atau orang tak berkepentingan ke area kandang, *pest control* secara rutin. Diagnosa dan identifikasi penyakit sedini mungkin untuk mencegah penularan penyakit.

Vaksinasi dilakukan pada *breeder*, dan pengulangan vaksinasi dilakukan pada anak ayam mulai umur 4 hari saat maternal antibodi mulai menurun dengan vaksin aktif.

## Daftar Pustaka

- Adair BM. 2000. Immunopathogenesis of chicken anemia virus. *Developmental and Comparative Immunology*. 24: 247-255.
- Bhatt P, Shukla SK, Mahendran M, Dhama K, Chawak MM, Kataria JM. 2011. Prevalence of chicken infectious anemia virus (CIAV) in commercial poultry flock of Northern India: A serology survey. *Transbound Emerg Dis*. 58(5): 458-460.
- Chansiripornchai N, Wanasawang W, Wongchidwan N, Chaichote S, Sasipreeyajan J. 2012. Application of real Time Polymerase Chain Reaction for quantitative detection of chicken infectious anemia virus. *Thai J Vet Med*. 42(4): 533-536.
- Davidson I, Kedem M, Borochoviz H, Kass N, Ayali K, Hamzani E, Perelman B, Smith B, Perk S, Perk S. 2004. Chicken Infectious Anemia Virus Infection in Israeli Commercial Flocks : Virus Amplification, Clinical Sign, Performance, and Antibody Status. *Avian Disease*. 48(1): 108-118.
- Dhama K, Mahendran M, Gupta PK, Rai A. 2008. DNA vaccine and their applications in veterinary practice : current perspective. *Veterinary Research Communication*. 32: 341-356.
- Eltahir YM, Qian K, Jin W, Wang P, Qin A. 2011. Molecular epidemiology of chicken anemia virus in commercial farms in China. *Virology*. 30(8): 145.
- Hoerr FJ. 2010. Clinical Aspects of Immunosuppression in Poultry. *Avian Disease*. 54(1): 2-15.
- Hosokawa K, Imai K, Dong HV, Ogawa H, Suzutou M, Linn SH, Korokawa A, Yamamoto Y. 2020. Pathological and virological analysis of concurrent disease of chicken anemia virus infection and infectious bronchitis in Japanese native chicks. *J Vet Med Sci*. 82(4): 422-430.
- Kuscu B, Gurel A. 2008. Lesion in the thymus and bone marrow in chicks with experimentally induced chicken infectious anemia disease. *J. Vet. Sci*. 9(1): 15-23.
- Lacorte C, Lohuis H, Golbach R, Prins M. 2007. Assessing the expression of chicken anemia virus proteins in plants. *Virus Res*. 129: 80-86.
- Li Q, Zhang Y, Meng F, Jiang H, Xu G, Ding J, Zhang Y, Dong G, Tian S, Chang S, Zhao P. 2019. A new strategy for the detection of chicken infectious anemia virus contamination in attenuated live vaccine by droplet digital PCR. *Biomed Res Int*. 2019: 1-9.
- Li Y, Wang Y, Fang L, Fu J, Cui S, Zhao Y, Cui Z, Chang S, Zhao P. 2016. Genomic analysis of the chicken anemia virus in a specific pathogen free virus population in China. *Biomed Research Int*. 2016: 1-5.
- Miller MM, Schat KA. 2004. Chicken infectious anemia virus : An example of the ultimate host-parasites relationship. *Avian Dis*. 48(4): 734-745.

- Moeini H, Omar AR, Rahim RA, Yusoff K. Improving the potency of DNA vaccine against chicken anemia virus (CAV) by fusing VP1 protein of CAV to Marek's disease virus (MDV) type-1 VP22 protein. *Virology*. 8:119.
- Natesan S, Kataria JM, Dhama K, Rahul S, Baradhvaj N. 2006. Biological and molecular characterization of chicken anemia virus isolation of India origin. *Virus Res.* 118: 78-86.
- Negasi ZH, Omar AR, Hair-Bejo M, Giap TC. 2008. Detection and characterization of chicken anemia virus from commercial broiler breeder chickens. *Virology*. 5(1): 128.
- Oluwayelu DO, Olaleye OD, Todd D. 2010. Biological characterization of Nigerian chicken anemia virus isolates. *African J. Vet. Med. Sci.* 39: 21-26.
- Rosario K, Breitbart M, Harrach B, Segales J, Delwart E, Biagini P, Varsani A. 2017. Revisiting the taxonomy family Circoviridae : Establishment of the genus cyclovirus and removal of the genus Gyrovirus. *Arch Virology*. 162(5): 1447-1463.
- Snoeck CJ, Komoyo GF, Mbee BP, Nakoune E, Faou AL, Okwen MP, Muller CP. 2012. Epidemiology chicken anemia virus in central african Republik of Cameroon. *Virology*. 9: 189.
- Toro H, Santen VLv, Hoerr F, Breedlove S. 2009. Effect of chicken anemia virus and infectious bursal disease in commercial chickens. *Avian Dis.* 53(1): 94-102.
- Umar S, Ullah S, Yaqoob M, Shah MA, Ducatesz M. 2014. *World's Poultry Science Journal* Chicken infectious anemia, an immunosuppressive disease of poultry birds. *World's Poultry Sci J.* 70(04): 759-766.
- Yao S, Tuo T, Gao X, Han C, Yan N, Liu A, Gao H, Gao Y, Cui H, Liu C, Zhang Y, Qi X, Hussain A, Wang Y, Wang X. 2019. Molecular epidemiology of chicken anemia virus in sick chickens in China from 2014- 2015.
- Yuasa N. 1990. Diagnosis of chicken anemia infection. *Jarq.* 24: 219-233.
- Zhang X, Liu Y, Wu B, Sun B, Chen F, Ji J, Ma J, Xie Q. 2013. Phylogenetic and molecular characterization of chicken anemia virus in southern China from 2011 to 2012. *Sci Rep.* 3: 3519.