

## Investigasi Kasus Kematian Babi di Kabupaten Manokwari Provinsi Papua Barat Tahun 2021

Fitri Amaliah<sup>(1)</sup>, ST. Nurul Muslinah Muhiddin<sup>(1)</sup>, Titis Furi Djatmikowati<sup>(1)</sup>, Supri<sup>(2)</sup>

(1) Medik Veteriner, (2) Paramedik Veteriner  
Balai Besar Veteriner Maros

### Abstrak

Laporan kematian ternak babi yang cukup tinggi dalam waktu singkat oleh Dinas Pertanian dan Ketahanan Pangan Kabupaten Manokwari pada tanggal 9 April 2021 dengan gejala yang ditunjukkan berupa diare, demam tinggi, lemah, anoreksia, vomit, konvulsio/kejang, gangguan pernafasan dan bahkan beberapa diantaranya dilaporkan mati mendadak tanpa sempat teramati gejalanya oleh pemilik. Penelusuran kasus dilakukan melalui wawancara dan pengambilan sampel secara langsung di dua kecamatan dari 5 kecamatan yang melaporkan adanya kematian babi dalam rentang waktu yang sama. Berdasarkan gejala klinis, gambaran patologi anatomi organ babi yang mati, serta hasil pengujian laboratorium menunjukkan kematian babi disebabkan oleh *African Swine Fever* (ASF). Diperlukan peningkatan pengawasan lalu lintas ternak babi dan manusia (wisatawan) ke Kabupaten Manokwari, penerapan *biosecurity*, pengawasan penggunaan *swill feeding* sebagai pakan ternak babi, sosialisasi dan KIE mengenai ASF kepada masyarakat, serta kerja sama lintas sektoral dan komunikasi yang baik seluruh *stake holder* yang bertanggung jawab.

Kata kunci : **investigasi, kematian babi, ASF, Manokwari**

### Abstract

The death report of the pigs that's quite high in a short time by Dinas Pertanian dan Ketahanan Pangan, Manokwari on April 9, 2021 with symptoms sign are diarrhea, high fever, weakness, anorexia, vomiting, convulsion/seizure, respiratory problem and even some of the pigs were reported suddenly died without the owner having time to observe the symptoms. Tracing case was carried out through interviews and sampling was carried out two of the five district that reported the pigs deaths within the same timeframe. Based on clinical symptoms, the anatomical pathology of the dead pig organs, and the laboratory test result shows the pigs death caused by *African Swine Fever* (ASF). It's necessary to increase the observation of pigs and human (tourist) traffic to Manokwari, application of *biosecurity*, monitoring the use of *swill feeding* as pig's feed, socialization and IEC about ASF to the society, cross sectoral cooperation and good communication of all responsible stakeholders.

Key words : **investigation, pigs dead, ASF, Manokwari**

### Pendahuluan

Ternak babi menjadi komoditas utama bagi warga di tanah Papua, termasuk di Kabupaten Manokwari, Provinsi Papua Barat. Berdasarkan data BPS (2018), populasi ternak babi di



Kewaspadaan pemerintah Papua Barat terhadap penyakit CSF dan status bebas ASF di wilayah kerja BBVet Maros menjadi dasar pelaksanaan investigasi ke Kabupaten Manokwari, Papua Barat. Investigasi dilaksanakan bersama seluruh *stake holder* yang bertanggung jawab dan diharapkan dapat mengumpulkan data, informasi serta mengambil sampel terkait penyebab kematian ternak babi di Kabupaten Manokwari, Propinsi Papua Barat.

### **Metode Penelitian**

Investigasi awal terhadap adanya kasus kematian mendadak pada babi dilaksanakan oleh Tim Bidang Peternakan dan Kesehatan Hewan Dinas Pertanian dan Ketahanan Pangan Kabupaten Manokwari tanggal 20 Maret 2021 hingga 6 April 2021 di wilayah Kabupaten Manokwari. Investigasi lanjutan dilakukan oleh tim BBVet Maros bersama Tim Bidang Peternakan dan Kesehatan Hewan Dinas Pertanian dan Ketahanan Pangan Kabupaten Manokwari pada tanggal 19-21 April 2021 di 3 kecamatan di Kabupaten Manokwari, yaitu Kecamatan Prafi, Tanah Rubuh, dan Manokwari Barat.

### **Pengumpulan Data dan Informasi**

Data dan informasi diperoleh berdasarkan hasil pengamatan di lapangan, wawancara dengan peternak babi dan informasi dari petugas/penyuluh Dinas Pertanian dan Ketahanan Pangan Kabupaten Manokwari.

### **Pengambilan Sampel**

Pengambilan spesimen oleh Tim BBVet Maros dilakukan berdasarkan gejala klinis pada babi di lokasi kejadian yaitu kandang babi milik peternak untuk selanjutnya dilakukan pengujian di laboratorium BBVet Maros. Pengambilan sampel dilaksanakan di Kecamatan Prafi, Tanah Rubuh, dan Kecamatan Manokwari Barat. Sampel yang diambil berupa serum darah babi, darah



dengan antikoagulan, swab nasal, swab rektum, dan organ babi segar dalam media VTM dan formalin.

### **Pengujian Laboratorium**

Pengujian spesimen yang diambil Tim BBVet Maros dilakukan di laboratorium bioteknologi untuk dilakukan uji PCR, laboratorium bakteriologi untuk dilakukan identifikasi dan isolasi bakteri, laboratorium patologi untuk uji histopatologi dan imunohistokimia, dan laboratorium virologi untuk pengujian ELISA.

### **Analisa Data**

Data yang diperoleh kemudian dianalisis secara deskriptif berdasarkan waktu, tempat dan hewan.

### **Definisi Kasus**

Definisi kasus positif adalah babi sebelum mati menunjukkan tanda klinis diare, demam, oedema mata, dyspnea, lemah, anoreksia, vomit, kejang dan lumpuh dengan hasil seropositif uji elisa antibodi dan atau elisa antigen positif dan atau PCR ASF positif.

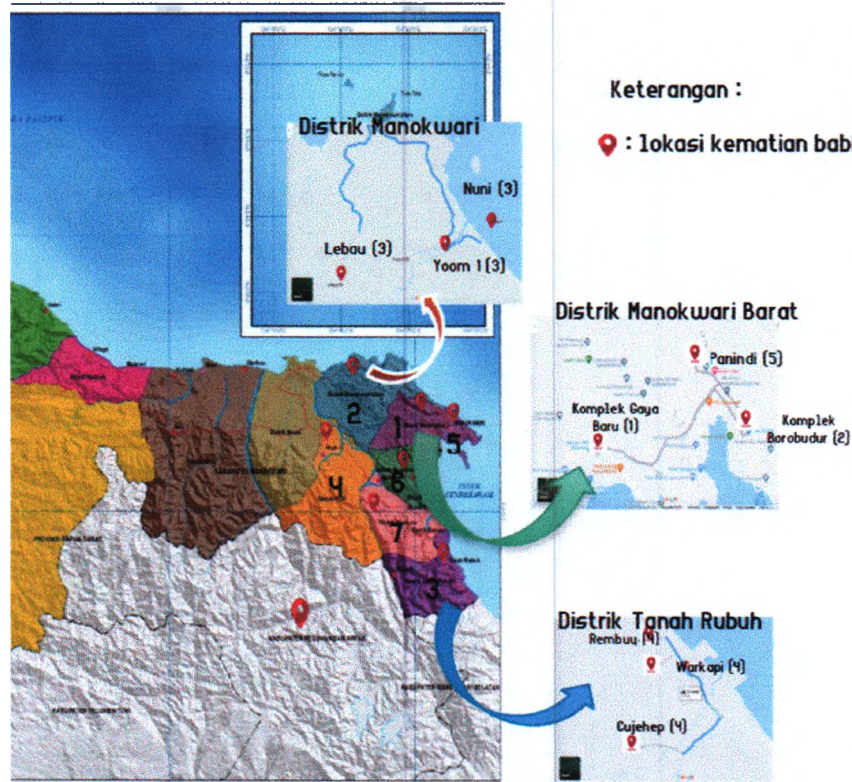
## **Hasil dan Pembahasan**

### **Kronologi kejadian kasus**

**20 Maret 2021**, Bidang Peternakan dan Kesehatan Hewan Dinas Pertanian dan Ketahanan Pangan Kabupaten Manokwari memperoleh informasi adanya kematian babi yang tinggi di Kampung Gaya Baru dari pengepul babi di Nabire.

**22 Maret 2021**, dilaksanakan investigasi ke Kampung Gaya Baru dan diperoleh informasi dari peternak bahwa kematian babi yang tinggi telah terjadi sejak awal bulan Maret 2021 dengan gejala lemah, penurunan nafsu makan, demam tinggi, kejang hingga kemudian mati. Laporan kematian babi juga diterima dari Kompleks Borobudur, Kelurahan Padarni, Distrik Manokwari

Barat dari rekan Dinas Pertanian dan Ketahanan Pangan Kabupaten Manokwari yang tinggal di lokasi tersebut dan diketahui adanya kematian delapan (8) ekor babi betina dewasa kondisi bunting dengan gejala muntah, lemas, kejang dan kemudian mati.



**Gambar 2. Peta Persebaran Laporan Kematian Babi di Kabupaten Manokwari**

26 Maret 2021, laporan kematian lainnya diterima pihak dinas dari distrik Manokwari Utara yaitu di kampung Nuni, Yoom 1, dan Menyunforka.

28 Maret 2021, laporan kematian babi juga diterima dari Distrik Tanah Rubuh dan dilakukan pengambilan sampel berupa darah dengan antikoagulan serta serum darah babi yang dikirim ke BBVet Maros untuk dilakukan pengujian laboratorium dalam rangka penegakan diagnosa.

6 April 2021, adanya laporan kematian babi di Komplek Panindi Distrik Manokwari Barat serta dilakukan pengambilan sampel berupa serum dan darah dengan antikoagulan.

9-15 April 2021, pengiriman sampel ke BBVet Maros sampai dimulainya pengujian laboratorium.

19 April 2021, laporan kematian babi yang telah diterima kemudian dilaporkan melalui iSIKHNAS oleh Dinas Pertanian dan Ketahanan Pangan Kabupaten Manokwari, data tersaji pada Tabel 1. Tim investigasi lapangan dari BBVet Maros menuju ke Manokwari.

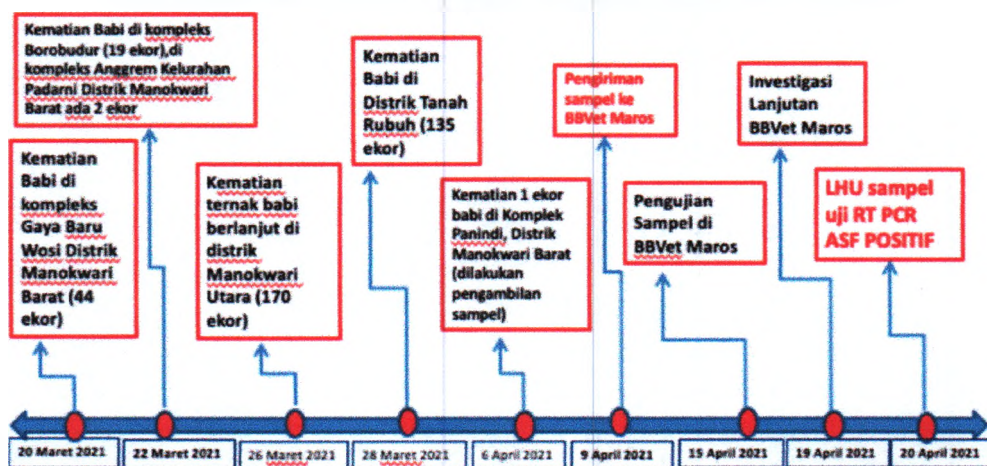
20 April 2021, laporan hasil uji (LHU) sampel yang dikirim telah diterbitkan oleh BBVet Maros.

**Tabel 1. Data Kematian Babi di Kabupaten Manokwari Berdasarkan iSIKHNAS**

No.	Kabupaten	Kecamatan	Desa	Jumlah Kasus (ekor)
1.	Manokwari	Manokwari Barat	Wosi	44
2.	Manokwari	Manokwari Timur	Padarni	19
3.	Manokwari	Manokwari Utara	Yoom 1	88
4.	Manokwari	Manokwari Utara	Lebau	78
5.	Manokwari	Tanah Rubuh	Warkapi	126
6.	Manokwari	Tanah Rubuh	Cujehep	12
7.	Manokwari	Prafi	Waseki	143
<b>TOTAL</b>				<b>510</b>

Adapun kerangka waktu kejadian kasus kematian babi di Kabupaten Manokwari, Propinsi Papua Barat ditunjukkan pada Gambar 3.

### Time Line Kasus Kematian Babi di Kabupaten Manokwari Provinsi Papua Barat Bulan Maret 2021



**Gambar 3. Kerangka Waktu Kejadian Kasus Kematian Babi di Kabupaten Manokwari Bulan Maret Tahun 2021**



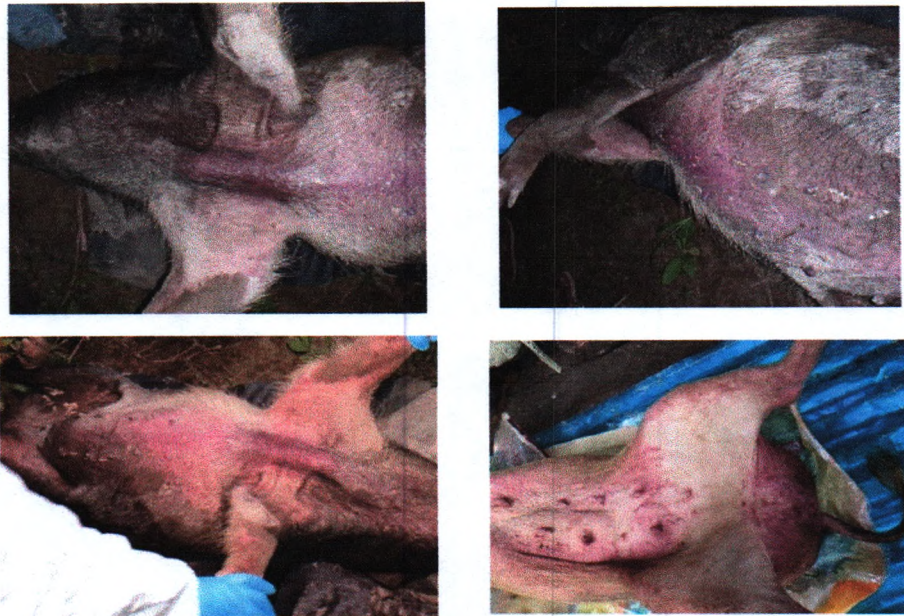
## **Investigasi Lapangan**

**19 April 2021.** Tim Investigasi BBVet Maros bersama Tim Dinas Pertanian dan Ketahanan Pangan Kabupaten Manokwari dan SKP Kelas II Manokwari melakukan investigasi ke Distrik Prafi yang menurut laporan terakhir memiliki jumlah kematian babi yang cukup tinggi. Berdasarkan keterangan warga, kematian babi mulai terjadi pada pertengahan bulan Maret 2021 dengan gejala tidak nafsu makan, kejang-kejang dan mati mendadak. Nekropsi dilakukan pada babi mati yang ditemukan oleh warga di semak-semak yang berjarak 2 km dari pemukiman warga.

**20 April 2021.** Investigasi dilanjutkan di Distrik Tanah Rubuh dengan melakukan wawancara pada peternak yang melaporkan kematian babinya. Populasi babi di daerah ini cukup tinggi yaitu sekitar 500 ekor. Setelah salah satu warga membeli daging babi di Pasar Wosi yang kemudian dikonsumsi dan sisa makanannya diberikan ke babi miliknya, babi-babi yang dipelihara warga mulai mati satu per satu. Daerah Pasar Wosi adalah daerah pertama yang melaporkan kejadian babi mati yang tinggi secara cepat. Gejala klinis babi yang mati milik warga tidak teramati dengan baik dikarenakan pola pemeliharaan dengan dilepasliarkan yang juga mengakibatkan sulitnya dalam melakukan pengambilan sampel maupun pengobatan. Saat pengambilan sampel, suhu babi teraba demam pada cuaca yang mendung.

**21 Maret 2021.** Investigasi di Komplek Gaya Baru dan Komplek Borobudur, Wosi, Manokwari Barat yang merupakan lokasi pertama laporan kematian babi diperoleh. Kematian babi sangat tinggi pada lokasi ini yang merupakan sentra peternakan babi yang biasa dijual ke Nabire. Saat wawancara dilakukan, beberapa peternak sudah tidak memiliki babi hidup yang tersisa. Kematian babi secara mendadak rata-rata terjadi pada anak babi umur di bawah 6 bulan dan induk babi. Babi yang mati rata-rata merupakan babi yang dipelihara dengan dilepasliarkan sedangkan babi yang dikandangkan tidak ada kematian yang terjadi. Pengambilan sampel

dilakukan pada babi yang terlihat lemas dan demam di Komplek Borobudur. Nekropsi dilakukan segera setelah babi tersebut mati saat akan dilakukan pengambilan sampel.



Gambar 5. Gejala klinis babi yang terdiagnosa positif ASF

Gejala klinis terlihat pada babi yang dinekropsi saat investigasi dilakukan berupa adanya kemerahan, sianosis pada bagian toraks, abdomen, dan ekstremitas (Gambar 5). Kematian babi yang tinggi dalam waktu yang singkat disertai gejala berupa demam, lemas, tidak nafsu makan, kejang, muntah dan diare juga dilaporkan oleh peternak. Berdasarkan informasi dan pengamatan di lapangan, diduga bahwa penyebab kematian babi dapat disebabkan oleh *Classical Swine Fever* (CSF), *African Swine Fever* (ASF), dan infeksi *Streptococcus* sp. yang pernah terjadi di Kabupaten Manokwari berdasarkan informasi pihak Dinas Pertanian dan Ketahanan Pangan Kabupaten Manokwari. Bentuk klasik CSF merupakan infeksi akut yang disertai demam tinggi, kelesuan, penurunan nafsu makan dan konjungtivitis. Gejala muncul setelah masa inkubasi 2-4 hari, diikuti adanya muntah, diare dan atau konstipasi, pneumonia, paresis, paralisis, letargi, tremor, berputar dan konvulsi (Dirkeswan 2014). Adapun gejala klinis ASF akut yang paling umum berupa sianosis pada bagian ekstremitas dan permukaan ventral pada babi berkulit putih, area



sianosis di bagian tak berambut, *ecchymosis* kulit pada kaki depan serta belakang dan perut, kongesti dan perdarahan mukosa (OIE, 2019). Untuk mendapatkan diagnosa penyebab kematian babi maka dilakukan pengambilan sampel dan dilakukan pengujian di laboratorium BBVet Maros (Tabel 2).

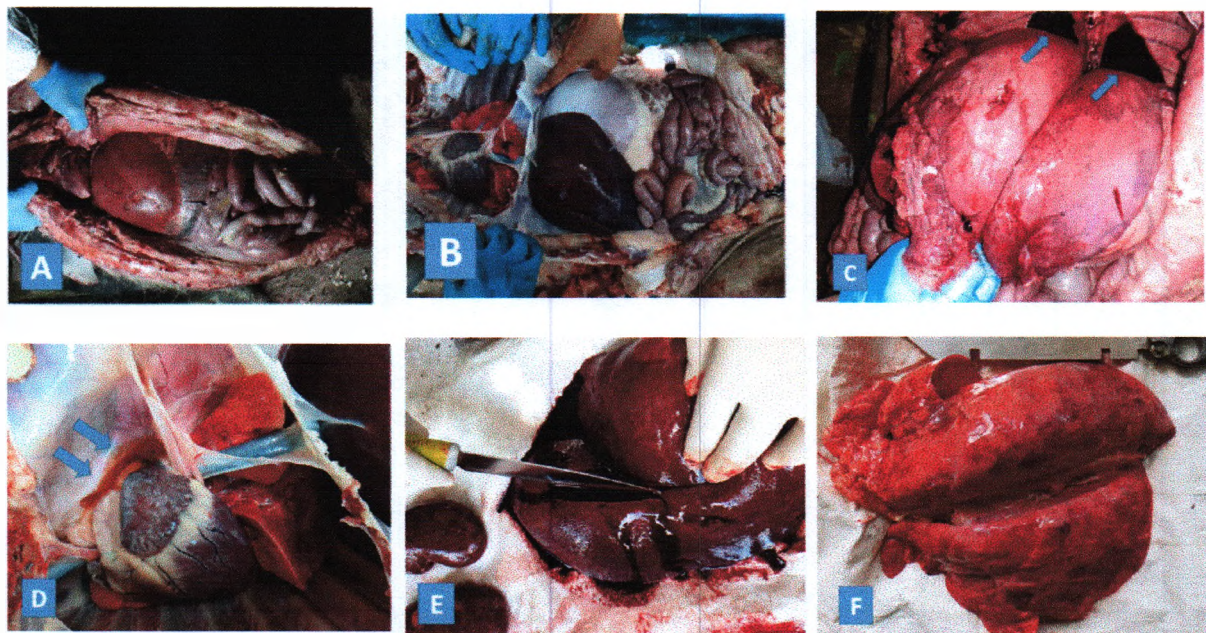
Tabel 2. Perolehan sampel dan hasil pengujian laboratorium

No.	Peternak	Jenis Sampel	Jenis Uji				
			Isolasi Bakteri	Elisa Ab CSF	Elisa Ab ASF	PCR CSF	PCR ASF
1.	Oktavianus Mandacan	Darah EDTA	-	-	-	Negatif	Positif
		Swab Nasal	-	-	-	Negatif	Negatif
2.	No Name	Organ	-	-	-	Negatif	Positif
3.	Danial Sayori	Darah EDTA	-	-	-	Negatif	Negatif
		Serum	-	Seronegatif	Seronegatif	-	-
		Swab Nasal	-	-	-	Negatif	Negatif
		Swab Rektum	-	-	-	Negatif	Negatif
4.	Sandra Bonggaiba	Darah EDTA	-	-	-	Negatif	Negatif
		Serum	-	Seronegatif	Seronegatif	-	-
		Swab Nasal	-	-	-	Negatif	Negatif
		Swab Rektum	-	-	-	Negatif	Negatif
5.	Pice Kadang	Darah EDTA	-	-	-	Negatif	Negatif
		Serum	-	Seronegatif	Seronegatif	-	-
		Swab Nasal	-	-	-	Negatif	Negatif
		Swab Rektum	-	-	-	Negatif	Negatif
6.	Tina Sroyer	Darah EDTA	-	-	-	Negatif	Negatif
		Serum	-	Seronegatif	Seronegatif	-	-
		Organ	Negatif	-	-	Negatif	Positif
7.	Sampel Pasar	Organ	-	-	-	Negatif	Negatif

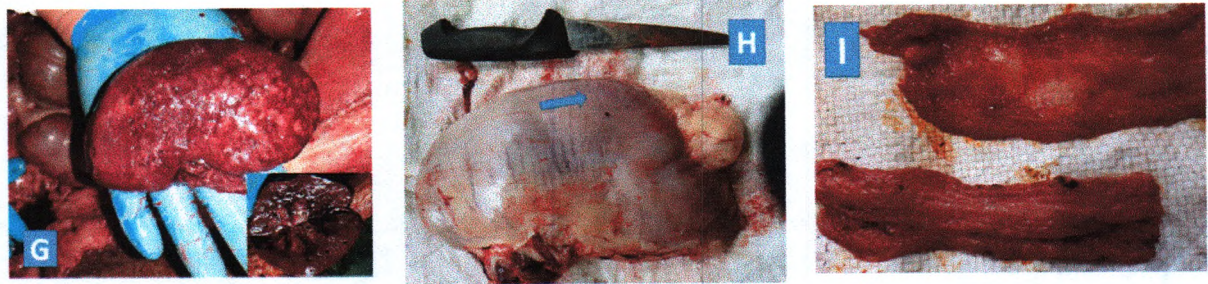
Berdasarkan hasil pengujian laboratorium (Tabel 2) menunjukkan hasil positif PCR ASF pada sampel babi dengan gejala mati mendadak (Kode 2 dan 6) dan sehat (Kode 1). Diagnosis laboratorium untuk ASF dapat dilakukan dengan isolasi virus, deteksi antigen maupun dengan deteksi DNA genom melalui teknik *polymerase chain reaction* (PCR) yang sensitif, cepat dan dapat

menjadi pilihan terbaik jika spesimen tidak dapat dilakukan isolasi virus dan deteksi antigen (OIE 2012). Uji *real time* PCR terhadap ASF dapat mendeteksi DNA virus dari jaringan, darah atau serum pada tahap infeksi sangat awal, bahkan pada kasus dengan kondisi jaringan telah autolisis. Semua bentuk klinis infeksi ASF baik perakut, akut, subakut, kronis dan subklinis dapat diidentifikasi dengan teknik ini (Oura *et al.*, 2013).

Perubahan patologi anatomi pada dua ekor babi mati yang dinekropsi secara umum menunjukkan hemoragi pada hampir seluruh organ (Gambar 6). Perubahan tersebut menunjukkan penyebab kematian babi ini telah berlangsung sistemik. Edema juga teramati pada rongga toraks (Gambar 6 C & D) berupa cairan kemerahan. Hemoragi dan edema terjadi karena virus ASF ini menyerang sel-sel sistem retikuloendotelial dengan afinitas yang tinggi mengakibatkan virus ASF akan menginfeksi sel-sel endotel sistem vaskuler (kapiler, vena maupun arteri dan pembuluh limfe) mengakibatkan rusaknya pembuluh darah sehingga darah keluar dan memasuki organ, rongga-rongga tubuh bahkan sampai ke dermis (McGrath and Barrett, 2019).







Gambar 6. Gambaran gejala klinis pada babi mati yang dinekropsi di Distrik Prafi (A) dan Distrik Tanah Rubuh (B); Edema (C, D); Hati hemoragi dan fibrosis (E); Paru-paru terdapat *focal hemorrhagic* (F); Ginjal fibrosis dan *diffuse hemorrhagic* (G); Ptechiae dinding lambung (H) dan hemoragik pada usus dengan nekrosis pada fili-fili usus (I).

Pengujian histopatologi dan immunohistokimia (IHK) ASF juga dilakukan pada sampel organ yang dinekropsi. Perubahan histopatologi (Tabel 3) terlihat adanya kerusakan jaringan yang bersifat sistemik yang ditandai dengan adanya edema, hemoragik dan nekrosis pada keseluruhan organ kecuali jaringan otot. Hal tersebut sesuai Jambalang *et al.* (2014) yang mengatakan bahwa histopatologi suspek ASF menunjukkan area degenerasi jaringan yang parah (nekrosis) dan gangguan peredaran darah seperti edema, hemoragik parah, dan infark yang teramati pada semua jaringannya.

Tabel 3. Hasil Pemeriksaan Histopatologi

Babi 2 (Distrik Prafi)	Babi 6 (Distrik Tanah Rubuh)
Jantung : infiltrasi mononuklear, edema, hemoragi, nekrotik miokardium, jatinganikat pada perikardium	Jantung : jaringan ikat pada perikardium, terdapat cacing, infiltrasi mononuklear
Paru-paru : kongesti, fibrin, trombus, nekrotik pada bronkus, infiltrasi mononuklear, hemoragi diffuse, nekrotik interstitialis	Paru-paru : kongesti, fibrin, trombus, nekrotik pada bronkus, infiltrasi mononuklear, hemoragi diffuse, nekrotik interstitialis
Usus : deskuamasi epitel, hiperplasia epitel, hemoragi epitel, fibrin, trombus submukosa	Usus : proliferasi dan nekrotik epitel, nekrotik glandula
Hati : jaringan ikat perihepatik, degenerasi lemak, infiltrasi mononuklear, nekrotik sel Kuppfer, nekrotik hepatosit, hemoragi	Hati : jaringan ikat perihepatik, degenerasi lemak, infiltrasi mononuklear, nekrotik sel Kuppfer, nekrotik hepatosit, hemoragi

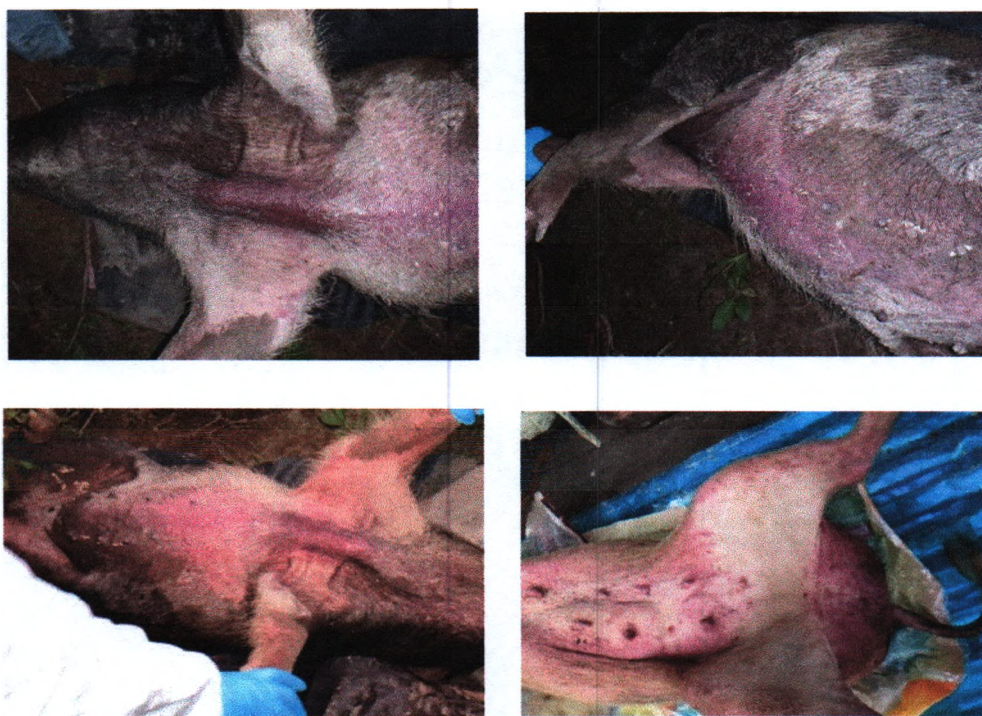

Ginjal : edema, trombus, hemoragi diffus, glomerulonefritis, nekrotik tubulus, nekrotik endotel, infiltrasi mononuklear	Ginjal : edema, trombus, hemoragi diffus, glomerulonefritis, nekrotik tubulus, nekrotik endotel, infiltrasi mononuklear
Limpa : hemoragi diffuse, deplesi limfosit, nekrotik sel	Limpa : hemoragi diffuse, deplesi limfosit, nekrotik sel
Otot : tidak ada perubahan	tidak ada perubahan
	Lambung : deskuamasi epitel, hiperplasia epitel, hemoragi epitel, fibrin, trombus submukosa

*African Swine Fever* (ASF) adalah penyakit pada babi yang sangat menular dan dapat menyebabkan kematian babi hingga 100% sehingga mengakibatkan kerugian ekonomi yang sangat besar. *African Swine Fever* (ASF) yang disebabkan oleh virus ASF, tergolong virus DNA dari famili *Asfarviridae* yang diketahui tahan terhadap suhu rendah dan menjadi inaktif pada pemanasan suhu 56°C selama 70 menit atau 60°C selama 20 menit. Pada serum tanpa media, virus ASF akan menjadi inaktif pada pH <3,9 atau >11,5. Serum dapat meningkatkan resistensi virus pada pH 13,4. Virus akan cenderung resisten setelah 21 jam tanpa serum dan 7 hari pada serum (OIE, 2019).

Secara umum, penularan dan penyebaran ASF di beberapa negara disebabkan oleh faktor lalu lintas. Baik itu oleh alat transportasi (kapal ataupun pesawat) dan transportasi ternak babi hidup yang terkontaminasi virus ASF ataupun lalu lintas manusia (wisatawan) yang berasal dari daerah endemis ASF dan membawa bahan makanan yang mengandung virus ASF. Penularan ASF di Kabupaten Manokwari diduga disebabkan oleh beberapa kemungkinan tersebut mengingat wilayah Kabupaten Manokwari yang berada dalam satu gugus Pulau Papua. Lalu lintas babi hidup antar wilayah seperti ke Nabire masih dilakukan. Adanya pendekatan babi liar yang banyak hidup di hutan-hutan Papua juga menjadi perhatian dikarenakan adanya wilayah Papua Nugini yang berbatasan langsung dengan daratan Papua. Pola pemeliharaan babi oleh masyarakat Papua dengan melepasliarkan berisiko untuk terjadinya *interface* dengan babi liar.

Gejala klinis ASF terlihat dengan jelas pada sampel babi yang dinekropsi saat investigasi dilakukan (Gambar 15). Gejala tersebut merupakan lesi ASF akut yang paling umum berupa sianosis pada bagian ekstremitas dan permukaan ventral pada babi berkulit putih, area sianosis di bagian tak berambut, *ecchymosis* kulit pada kaki depan serta belakang dan perut, kongesti dan perdarahan mukosa (OIE, 2019).



**Gambar 15.** Gejala klinis babi yang terdiagnosa positif ASF

#### **Limitasi**

Kendala yang terjadi di lapangan, antara lain :

1. Kurangnya sumber daya manusia di Dinas Pertanian dan Ketahanan Pangan Kabupaten Manokwari baik untuk penanganan kasus penyakit hewan maupun kemampuan dalam pelaporan.

2. Terbatasnya sarana dan prasarana berupa alat dan bahan pengambilan sampel yang dimiliki Dinas Pertanian dan Ketahanan Pangan Kabupaten Manokwari sehingga pengambilan dan pengiriman sampel tidak dapat dilakukan segera setelah laporan kasus diperoleh.
3. Kesulitan dalam pengambilan sampel karena babi yang dipelihara secara liar atau bebas (tidak dikandangkan).
4. Keterbatasan dana operasional pemerintah daerah dalam pengujian sampel.

### **Kesimpulan**

Hasil investigasi kasus kematian babi di Kabupaten Manokwari Provinsi Papua Barat disebabkan oleh *African Swine Fever* (ASF) berdasarkan hasil pengujian *real time* PCR menunjukkan hasil positif ASF. Hasil pengamatan gejala klinis, patologi anatomi yang disertai pemeriksaan pendukung berupa histopatologi dan imunohistokimia (IHK) terhadap ASF juga menunjukkan kasus kematian babi tersebut disebabkan oleh ASF. Terdeteksinya penyakit ASF di Kabupaten Manokwari Provinsi Papua Barat merupakan kasus pertama ASF di wilayah kerja Balai Besar Veteriner Maros.

### **Saran dan Rekomendasi**

Berdasarkan hasil yang diperoleh, maka diperlukan tindakan sebagai berikut :

1. Penutupan akses lalu lintas keluar masuk hewan/ternak babi dari dan ke Kabupaten Manokwari, Papua Barat;
2. Pengetatan pengawasan pemasukan dan peredaran produk asal babi di wilayah Kabupaten Manokwari;
3. Dekontaminasi bangkai dan desinfeksi lingkungan sekitar kandang terinfeksi;
4. Penderasan informasi ke masyarakat melalui sosialisasi dan KIE tentang penyakit ASF;
5. Pengobatan pada ternak yang masih hidup/sehat;



6. Meningkatkan komunikasi dinas dengan peternak, sehingga laporan kasus dari peternak dapat segera diterima dan ditindaklanjuti;
7. Meningkatkan kewaspadaan terhadap kesehatan ternak babi di wilayah sekitar Kabupaten Manokwari, termasuk kabupaten/ kota yang ada di Propinsi Papua.

### Ucapan Terima Kasih

Penulis sampaikan kepada Risman Mangidi, Kepala Balai Besar Veteriner Maros, para penguji Medik dan Paramedik di laboratorium Balai Besar Veteriner Maros sehingga laporan ini dapat diselesaikan.

### Daftar Pustaka

- [BPS]. 2018. Kabupaten Manokwari Dalam Angka 2018. Badan Pusat Statistik Kabupaten Manokwari. ISSN / ISBN : 0215-0977.
- Direktorat Kesehatan Hewan. 2014. Manual Penyakit Hewan Mamalia. Direktorat Jenderal Peternakan dan Kesehatan Hewan. Kementerian Pertanian RI.
- Jambalang, A.R., Ogo, N.I. , Benschak, A. , Benjamin, B. , Chukwukere, S. , Agada, G.O.A., Owolodun, O.A. , Kumbish, P.R. And Kubo, M. 2014. Detection of African Swine Fever Virus by Histopathology and Transmission Electron Microscopy. Nigerian Veterinary Journal Vol 35 (4) 1078-1083.
- McGrath A. and Barrett MJ. 2019. Petechiae.USA.GOV.
- [OIE]. 2012. Manual Of Diagnostic Tests And Vaccines For Terrestrial Animals : CHAPTER 2.8.1 . AFRICAN SWINE FEVER. Hal : 1067-1079.
- [OIE]. The World Organisation for Animal Health. 2019. "African Swine Fever." ASF Situation. Vol. 27. Paris.
- Oura CAL, Edwards L, Batten. 2013. Virological diagnosis of African swine fever – Comparative study of available tests. Virus Research 173 (2013) 150-158.